مجله دانشگاه علوم پزشکی قم
دوره هشتم، شماره پنجم، آذر ـ دی ۹۳
صفحه ۲۶ الی ۳۳

مقاله پژوهشی
(Original Article)

تأثیر عصاره هیدروالکلی دانه خاکشیر بر تغییرات بافتی بیضه، پارامترهای اسپرمی و میزان سطح تستوسترون در موش‌های صحرایی دیابتی‌شده با استرپتوزوتوسین

وحید نجاتی[۱]، فرشته خانشی[۲*]

[۱]استادیار بافت و جنین‌شناسی، دانشکده علوم، دانشگاه ارومیه، ارومیه، ایران.

[۲]کارشناس ارشد بافت و جنین‌شناسی، دانشکده علوم، دانشگاه ارومیه، ارومیه، ایران.

چکیده

زمینه و هدف: استفاده از گیاهان دارویی در درمان دیابت از اهمیت بالینی ویژه‌ای برخوردار است. در افراد مبتلا به دیابت،تغییرات تولیدمثلی در جنس مذکر گزارش شده است. مطالعه حاضر با هدف تعیین اثر دانه خاکشیر بر میزان غلظت سرمی تستوسترون، هیستولوژی و پارامترهای اسپرمی در بافت بیضه انجام شد.

روش بررسی: در این مطالعه تجربی، ۲۴ سر موش صحرایی نر به‌طور تصادفی به ۳ گروه تقسیم شدند: گروه کنترل سالم (C)؛ کنترل دیابتی (D) و گروه دیگر دیابتی تحت تیمار که عصاره خاکشیر (DK) را با دوز ۱۰۰ میلی‌گرم بر کیلوگرم بر وزن بدن دریافت کردند. گروه‌های دیابتی با تزریق داخل صفاقی استرپتوزوتوسین (با دوز ۶۵ میلی‌گرم بر کیلوگرم) دیابتی شدند و بعد از اتمام دوره تیمار به مدت ۴۲ روز، خونگیری از قلب برای تعیین سطح تستوسترون انجام شد. سپس تمامی موش‌ها کشته شده وپس از تشریح، اسپرم‌ها از دم اپیدیدیم جمع‌آوری و پارامترهای آنها از قبیل تعداد و مورفولوژی اسپرم مورد ارزیابی قرار گرفت. در ادامه، نمونه‌های بیضه به داخل فرمالین منتقل و با هماتوکسیلین - ائوزین و سودان بلاک B رنگ‌آمیزی شدند. تجزیه و تحلیل داده‌ها با استفاده ازآزمون‌های آماری واریانس یک‌طرفه، توکی و Post Hoc صورت گرفت. سطح معنی‌داری، $p\leq ۰/۰۵$ در نظر گرفته شد.

یافته‌ها: در این بررسی، خاکشیر باعث کاهش معنی‌داری در ضخامت بافت بینابینی لوله‌های منی‌ساز ($p\leq ۰/۰۰۱$) و اسپرم‌های بدشکل شد ($p\leq ۰/۰۰۱$). همچنین افزایش معنی‌داری ($p\leq ۰/۰۵$) در قطر لوله‌های منی‌ساز، ضخامت اپی‌تلیوم، سطح تستوسترون ($p\leq ۰/۰۰۱$)، ضریب اسپرمیوژنز ($p\leq ۰/۰۰۱$) و تعداد اسپرم ($p\leq ۰/۰۰۱$) نسبت به گروه دیابتی مشاهده گردید.

نتیجه‌گیری: نتایج این مطالعه نشان داد خاکشیر دارای اثرات مثبتی در درمان آثار تخریبی ناشی از دیابت در بافت بیضه می‌باشد.

کلید واژه‌ها: دیابت ملیتوس؛ خاکشیر؛ موش‌ها؛ بیضه.

*نویسنده مسئول مکاتبات:
فرشته خانشی، دانشکده علوم، دانشگاه ارومیه، ارومیه، ایران؛

آدرس پست الکترونیکی:
f.khaneshi@yahoo.com

تاریخ دریافت: ۹۱/۹/۱۶

تاریخ پذیرش: ۹۱/۱۲/۱۷

لطفاً به این مقاله به‌صورت زیر استناد نمایید:

**Nejati V, Khaneshi F. The effect of hydroalcoholicextract of *Descurainia sophia* seed on the changes of testis tissue, sperm parameters, and testosterone level in rats with streptozotocin-induced diabetes.
Qom Univ Med Sci J 2014;8(5):26-33. [Full Text in Persian]**

مقدمه

دیابت شیرین یک اختلال درون‌ریز بوده که به‌وسیله هیپرگلایسمی مزمن در پی نتیجه نقص در تولید انسولین و یا مقاومت به آن ایجاد می‌شود (۱). دیابت در کشورهای در حال توسعه از جمله ایران رو به افزایش است. حدود ۹۰٪ از افراد مبتلا به دیابت از اختلالات مختلف تولیدمثلی رنج می‌برند که کاهش میل جنسی و ناتوانی در باروری از آن‌جمله محسوب می‌گردد. همچنین ابتلا به این بیماری با محدودیت‌های تولیدمثلی همراه است (۲). در بررسی‌ها، کاهش تولید تستوسترون و اختلال در فرآیند اسپرماتوژنز، در افراد مبتلا به دیابت گزارش شده است (۳). تحقیقات نیز نشان می‌دهد در بیماری دیابت کاهش تعداد اسپرم (۴)، افزایش اسپرم‌های ناهنجار (۵)، کاهش رفتار جنسی و میل جنسی باعث ناباروری در فرد می‌شود (۷،۶). بنابراین، استفاده از گیاهان دارویی به‌علت داشتن عوارض جانبی کم، از گذشته تاکنون همواره مورد توجه بوده است. از موارد استفاده از گیاهان دارویی در بیماری دیابت می‌توان به استفاده از عصاره آب سیر اشاره نمود که دارای اثرات درمانی و پیشگیری‌کننده بر آسیب‌های بافتی بیضه در موش‌های دیابتی‌شده بوده و از کاهش میزان اسپرماتوژنز جلوگیری می‌کند (۸). همچنین در گزارشها آمده است عصاره دانه هویج در موش‌های صحرایی نر بالغ می‌تواند باعث افزایش تستوسترون و اسپرماتوژنز در بافت بیضه شود (۹). در مطالعه حاضر گیاه مورد ارزیابی، خاکشیر با نام علمی *Descurainia sophia* از تیره چلیپائیان است. همچنین از خاکشیر می‌توان به‌عنوان تب‌بر، بازکننده اشتها، ضدکرم و برطرف‌کننده سوءهاضمه استفاده نمود. سوری و همکاران در طی مطالعه خود با اندازه‌گیری فنل تام نشان دادند خاکشیر دارای فعالیت آنتی‌اکسیدانی بوده و این خاصیت با داشتن قابلیت پاک‌سازی رادیکال‌های آزاد، سلول‌ها را ازآسیب‌های اکسیداتیو حفظ می‌کند (۱۱،۱۰). همچنین تحقیقات نشان داده است خاکشیر به دلیل داشتن ترکیبات سیانید، در زایمان و افزایش میل جنسی تأثیر دارد (۱۲). نتایج دیگر مطالعات نیز نشان می‌دهد در خاکشیر ترکیبات گلیکوزید سولفوره دسکورینوزید و ترکیبات فنلی، در مجاورت هم، بر روی یکدیگر اثر آنتاگونیسم دارویی دارند (۱۳). این مطالعه با هدف تعیین اثر عصاره دانه خاکشیر بر تغییرات بافت بیضه، برخی فاکتورهای اسپرمی و غلظت سرمی‌تستوسترون در موش‌های صحرایی دیابتی انجام شد.

روش بررسی

در این مطالعه تجربی، از ۲۴ سر موش صحرایی نر نژاد ویستار با وزن متوسط ۲۳۰-۲۰۰ گرم که از مرکز نگهداری حیوانات آزمایشگاهی دانشگاه ارومیه تهیه شده بود، استفاده گردید. حیوانات در طول مطالعه دسترسی کافی به آب و غذا به‌صورت یکسان داشتند. همچنین سیکل نوری ۱۲ ساعت روشنایی و ۱۲ ساعت تاریکی در دمای ۲۵-۲۰ درجه سانتیگراد برای آنها تأمین شد. دانه خاکشیر پس از بررسی و تأیید گروه علوم گیاهی دانشکده علوم دانشگاه ارومیه، به‌وسیله هاون پودر شد. سپس در درون ارلن یک لیتری ریخته و بر روی آن الکل اتیلیک ۹۶٪ اضافه شد (۲۴ گرم به ازای ۲۰ میلی‌لیتر الکل اتیلیک) و به مدت ۲۴ ساعت روی دستگاه شیکر قرار گرفت. عصاره به‌وسیله دستگاه روتاری (جهت حذف الکل) تغلیظ شد و در دستگاه آون (جهت خشک شدن) به مدت ۲۴ ساعت با دمای ۵۰ درجه سانتیگراد قرار داده شد (۱۴).

دیابت نوع ۱ در موش‌ها با تزریق داخل صفاقی استروپتوزوتوسین خریداری‌شده از شرکت سیگمای آمریکا، پس از حل شدن در بافر سیترات (pH=۵/۴) ایجاد شد، که شواهد دال بر دیابتی‌شدن؛ بروز علائمی مانند پرنوشی، پرادراری و کاهش وزن بدن بود. علاوه بر آن، در روزهای سوم، هفتم با استفاده از دستگاه گلوکومتر، غلظت گلوکز سرم با خونگیری از دم موش اندازه‌گیری شد (۱۵). در صورتی‌که بعد از یک هفته تزریق استرپتوزوتوسین، غلظت گلوکز به بالاتر از ۳۰۰ میلی‌گرم بر دسی‌لیتر می‌رسید، حیوان دیابتیک در نظر گرفته می‌شد (۱۶). در ادامه، با استفاده از گلوکومتر (On Call EZ, SD, USA) میزان قند خون حیوان اندازه‌گیری شد.

در این مطالعه، ۲۴ سر موش نر بالغ نژاد ویستار به‌طور تصادفی به ۳ گروه ۸ تایی تقسیم شدند. گروه اول به‌عنوان گروه کنترل (C) سالم در نظر گرفته شد که معادل حجم عصاره تزریقی با نرمال سالین تیمار شدند؛ گروه دوم موش‌های صحرایی دیابتی بودند که عصاره دانه خاکشیر (DK) را با دوز ۱۰۰ میلی‌گرم بر کیلوگرم

وزن بدن (پس از بررسی غلظت‌های مختلف به‌صورت آزمایشی) به مدت ۴۲ روزبه روش داخل صفاقی در شرایط استریل دریافت کردند؛ به گروه سوم (D) نیز به‌عنوان کنترل دیابتی فقط نرمال سالین تزریق شد. پس از اتمام دوره تیمار به‌منظور اندازه‌گیری غلظت سرمی تستوسترون، بلافاصله خونگیری از قلب حیوانات انجام شد و نمونه‌های خونی به لوله‌های حاوی هپارین منتقل و پس از سانتریفوژ (با دور ۳۰۰۰ به مدت ۱۰ دقیقه) سرم آنها جدا گردید، سپس تمامی موش‌ها آسان‌کشی شده و پس از تشریح ناحیه تحتانی، دم اپیدیدیم خارج و به ظرف محتوی سرم فیزیولوژی منتقل شد، پس از قطعه قطعه کردن دم و خارج کردن اسپرم‌ها، قطعات باقیمانده بافت از سوسپانسیون جدا و سوسپانسیون اسپرمی حاصله به نسبت ۱:۱۰۰ جهت محاسبه تعداداسپرم در زیر میکروسکوپ نوری با استفاده از لام نئوبار و پیپت ملانژور و جهت احتمال کاهش خطا، در عدد 10^6 ضرب شد (۱۷). جهت بررسی شکل اسپرم نیز یک قطره از محلول فوق روی لام قرار گرفت و پس از تهیه گسترش و خشک‌شدن در محیط آزمایشگاه، روی آن متانول ریخته شد تا تثبیت گردد. روی نمونه‌ها نیز ائوزین ریخته شد و جهت بررسی هر نمونه، ۱۰ لام به روش فوق به شکل تصادفی انتخاب و از لحاظ خصوصیات مورفولوژیکی مورد ارزیابی قرار گرفت (۱۸). بافت‌های بیضه به‌منظور تثبیت به ظروف حاوی فرمالین ۱۰٪ انتقال داده شدند. پس از تثبیت، نمونه‌ها و تهیه مقاطع بافتی، رنگ‌آمیزی با هماتوکسیلین - ائوزین و سودان بلاک B انجام گرفت، سپس اسلایدها با میکروسکوپ نوری بررسی شدند. برای اندازه‌گیری قطر لوله‌های منی‌ساز از روش سودمانی استفاده گردید (۱۹). ضخامت اپی‌تلیوم لوله‌های منی‌ساز، (از اسپرماتوگونی‌های موجود در زیر دیواره لوله‌های منی‌ساز یک‌طرف لوله تا جایی‌که اسپرماتیدها وجود داشت) براساس میکرومتر با عدسی مدرج محاسبه شد که در نتیجه لوله‌های منی‌ساز با مقطع گرد یا نزدیک به گرد مورد بررسی قرار گرفت (۲۰). همچنین برای تعیین ضریب اسپرمیوژنز در هر میدان دید میکروسکوپی با توجه به تعداد لوله‌های منی‌ساز فاقد اسپرم یا واجد اسپرم، علامت‌های منفی و مثبت به گروه‌ها داده شد (۲۱). محاسبه فضای بافت بینابینی نیز با عدسی مدرج بر اساس میکرومتر انجام گرفت (۲۰). هورمون تستوسترون با روش الایزا و با استفاده از کیت شرکت دیاپلاس اندازه‌گیری شد. داده‌ها با استفاده از نرم‌افزار SPSS نسخه ۱۶ و آزمون‌های آماری واریانس یک‌طرفه، توکی و Post Hoc تجزیه و تحلیل شدند. سطح معنی‌داری، $p\leq ۰/۰۵$ در نظر گرفته شد.

یافته‌ها

در این مطالعه، فضای بافت بینابینی مابین لوله‌های منی‌ساز در گروه دیابتی در مقایسه با گروه‌های کنترل و دیابتی تحت درمان با عصاره دانه خاکشیر، افزایش معنی‌داری نشان داد. در گروه تحت درمان با خاکشیر نیز در مقایسه با گروه کنترل، افزایش فضای بافت بینابینی مشاهده شد که از لحاظ آماری معنی‌دار نبود (جدول شماره ۱).

ضخامت اپی‌تلیوم، قطر لوله‌های منی‌ساز و ضریب اسپرمیوژنز گروه دیابتی نسبت به گروه کنترل سالم، کاهش معنی‌داری داشت، درحالی‌که فاکتورهای فوق‌الذکر در موش‌های دیابتی که با عصاره دانه خاکشیر تیمار شده بودند نسبت به گروه دیابتی، افزایش معنی‌داری نشان داد، همچنین بین گروه کنترل سالم و گروه دریافت‌کننده دانه خاکشیر، اختلاف معنی‌داری مشاهده نشد (جدول شماره ۱).

جدول شماره ۱: مقایسه میانگین قطر لوله‌های سمینی‌فروس ضریب اسپرمیوژنز ضخامت بافت بینابینی و ضخامت اپی‌تلیوم در گروه‌های مختلف آزمایشی

گروه‌ها	کنترل (C)	دیابتی (D)	دیابتی+عصاره (DK)
متغیر	میانگین±انحراف معیار	میانگین±انحراف معیار	میانگین±انحراف معیار
قطر لوله‌های سمینی‌فروس (میکرومتر)	۲۱۱/۷۵±۱/۷۰	*۱۶۵/۷۵±۲/۲۱	۲۰۹/۷۵±۱/۷۰
ضریب اسپرمیوژنز (درصد)	۹۴/۷۵±۰/۹۵	**۶۶/۲۵±۱/۵۰	۹۳/۲۵±۰/۰۹
ضخامت بافت بینابینی (میکرومتر)	۷/۰۵±۰/۰۵	**۱۹/۵۰±۱/۲۹	۶/۶۲±۰/۱۸
ضخامت اپی‌تلیوم (میکرومتر)	۴۴±۰/۸۱	۳۴/۲±۰/۹۵	۴۲/۵۰±۰/۵۷

***اختلاف معنی‌دار ($p\leq ۰/۰۵$) باگروه‌های کنترل دیابتی (c) و دیابتی درمان‌شده با خاکشیر(DK)**

****اختلاف معنی‌دار ($p\leq ۰/۰۰۱$) باگروه‌های کنترل دیابتی (c) و دیابتی درمان‌شده با خاکشیر(DK)**

نتایج به‌صورت میانگین ± انحراف معیار بیان شده است.

میزان غلظت سرمی‌تستوسترون در گروه دیابتی در مقایسه با گروه‌های کنترل و دیابتی تحت درمان با خاکشیر، کاهش معنی‌داری داشت، اما بین گروه کنترل و دیابتی تحت درمان با خاکشیر، اختلاف معنی‌داری مشاهده نشد (جدول شماره ۲). تعداد کلی اسپرم‌ها، کاهش و اسپرم‌های بدشکل نسبت به گروه کنترل سالم، افزایش معنی‌داری نشان دادند، درحالی‌که در گروه دیابتی تیمارشده با عصاره دانه خاکشیر، تعداد اسپرم‌ها افزایش و درصد بدشکلی، کاهش معنی‌داری یافته بود. در گروه درمان‌شده با عصاره در مقایسه با گروه کنترل سالم، اختلاف معنی‌داری مشاهده نشد (جدول شماره ۲).

جدول شماره ۲: مقایسه میانگین غلظت سرمی تستوسترون، تعداد اسپرم و درصد اسپرم‌های بدشکل در گروه‌های مختلف آزمایشی

متغیر / گروه‌ها	کنترل (C) میانگین±انحراف معیار	دیابتی (D) میانگین±انحراف معیار	دیابتی+عصاره (DK) میانگین±انحراف معیار
تعداد اسپرم $\times 10^6$	۲۰۸±۱/۸	**۶۰/۷۵±۴/۹	۲۰۸/۲۵±۰/۹۵
اسپرم‌های بدشکل (۰/۰)	۱۱/۳۱±۰/۲۳	**۱۸/۳۰±۰/۵۷	۱۰/۵۰±۰/۴۰
تستوسترون (نانوگرم بر میلی‌لیتر)	۰/۷۹±۰/۰۰۹	**۰/۴۸±۰/۰۱۲	۰/۷۷±۰/۰۱۸

****اختلاف معنی‌دار ($p\leq$۰/۰۰۱) با گروه‌های کنترل دیابتی (C) و دیابتی درمان‌شده با خاکشیر(DK)**
نتایج به‌صورت میانگین ± انحراف معیار بیان شده است.

در گروه کنترل سالم، هیچ‌گونه ضایعه خاصی در لوله‌های منی‌ساز دیده نشد و تمامی رده‌های سلولی اسپرماتوژنز در داخل لوله‌ها به‌صورت منسجم و در کنار هم مشاهده شدند (شکل شماره ۱: A). اما در گروه دیابتی درمان‌نشده، برخی از سلول‌های رده اسپرماتوژنز در لوله‌ها وجود نداشت و در ارتباطات بین‌سلولی، سلول‌های رده اسپرماتوژنز دچار آسیب شده، به‌طوری‌که بسیاری از سلول‌ها در محل طبیعی نبودند (شکل شماره ۱: B)، درحالی‌که در گروه دیابتی درمان‌شده با عصاره دانه خاکشیر از لحاظ ساختاری، رده‌های سلولی وضعیت طبیعی داشته و به‌طور منظم در کنار همدیگر قرار داشتند و هیچ‌گونه آسیبی در اتصال مابین سلول‌هاو سایر بخش‌های بیضه و لوله‌های منی‌ساز مشاهده نشد (شکل شماره ۱: C).

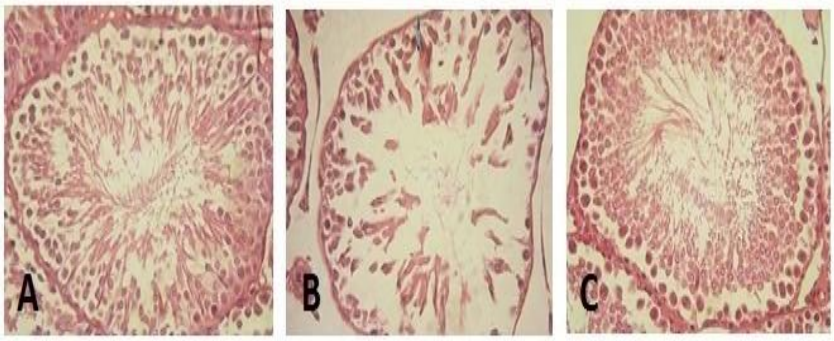

شکل شماره ۱: برش عرضی از بافت بیضه با بزرگنمایی ٤٠٠x و رنگ‌آمیزی H&E در گروه‌های مختلف آزمایشی
شکل A: در مقطع عرضی لوله‌های منی‌ساز گروه کنترل سالم در رده‌های سلولی، هیچ‌گونه ضایعه‌ای مشاهده نمی‌گردد.
شکل B: مقطع عرضی لوله‌های منی‌ساز گروه دیابتی را نشان می‌دهد که کاهش ضخامت اپی‌تلیومی قابل‌مشاهده است. همچنین سلول‌های موجود در رده اسپرماتوژنز تا حد زیادی ارتباطات خود را از دست داده و انسجام لازم مابین این سلول‌ها وجود ندارد.
شکل C: مقطع عرضی از لوله‌های منی‌ساز در گروه دیابتی تحت درمان با خاکشیر می‌باشد. در این شکل عصاره دانه خاکشیر توانسته بافت بیضه را از آسیب بافتی محافظت کند، همان‌طورکه دیده می‌شود سلول‌های رده اسپرماتوژنز به‌طور کامل و منظم در کنار یکدیگر قرار دارند.

در رنگ‌آمیزی سودان بلاک B، سلول‌های لایدیگ در بافت بیضه گروه کنترل سالم دارای سیتوپلاسمی تیره‌رنگ بودند که نشانگر تولید تستوسترون (بروز هورمون‌های استروئیدی) بود (شکل شماره ۲: D). در گروه دیابتی، سیتوپلاسم برخی از سلول‌های لایدیگ واکوئله شده و دارای رنگ روشن بودند که بیانگر اختلال در عملکرد سلول‌های لایدیگ این گروه بود و در نتیجه سنتز تستوسترون دچار نقص گردید (شکل شماره ۲: E). در گروه تیمار با عصاره دانه خاکشیر، سلول‌های لایدیگ تیره‌رنگ‌شده و سنتز تستوسترون به حالت طبیعی رسید که نشان‌دهنده عملکرد طبیعی سلول‌های لایدیگ در این گروه بود، همچنین تمامی یافته‌های حاصل از رنگ‌آمیزی سودان بلاک با یافته‌های هورمون تستوسترون همخوانی داشت (شکل شماره ۲: F).

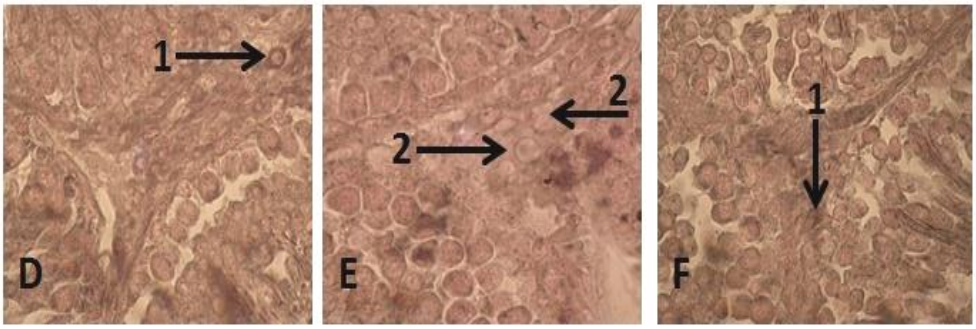

شکل شماره ۲: بافت بیضه (سلول‌های لایدیگ) با بزرگنمایی ۱۰۰۰x و رنگ‌آمیزی سودان بلاک B در گروه‌های مختلف آزمایشی
شکل D: نشان‌دهنده مقطع بافتی از سلول‌های لایدیگ است که سیتوپلاسم این سلول‌ها تیره‌رنگ می‌باشد (فلش ۱).
شکل E: سلول‌های لایدیگ در گروه دیابتی را نشان می‌دهد (فلش ۲)، سیتوپلاسم این سلول‌های آسیب‌دیده واکوئله شده است. همچنین سیتوپلاسم برخی از سلول‌ها روشن بوده که این خود نشانگر آسیب این سلول‌ها از لحاظ عملکردی است.
شکل F: گروه دیابتی درمان‌شده با خاکشیر را نشان می‌دهد که سلول‌های لایدیگ سیتوپلاسم به‌صورت تیره‌رنگ قابل مشاهده است و مشابه گروه کنترل سالم می‌باشد.

بحث

در این مطالعه، دانه خاکشیر سطح سرمی‌تستوسترون را افزایش داد که در نتیجه موجب افزایش تعداد اسپرم در رت‌های مبتلا به دیابت شد. همچنین مطالعات مورفومتریک نشان داد قطر لوله‌های منی‌ساز، ضخامت اپی‌تلیوم، ضریب اسپرمیوژنز و بافت بینابینی مابین لوله‌های منی‌ساز در گروه تحت تیمار افزایش یافته، به‌طوری‌که بین گروه دیابتی و گروه تحت درمان، اختلاف معنی‌داری مشاهده شد. آتروفی لوله‌های منی‌ساز و کاهش تراکم سلولی اسپرماتوژنیک در دیابت، نشان‌دهنده اختلالات مورفولوژیکی در اسپرماتوژنز و مرگ سلول جنسی می‌باشد (۲۳،۲۲). در این بیماری افزایش ضخامت غشای پایه لوله‌های اسپرم‌ساز باعث کاهش اسپرم‌سازی می‌شود (۲۴). همچنین تعداد اسپرم، یک شاخص مهم مربوط به باروری مرد بوده که می‌تواند در عملکرد سیستم تولیدمثلی تغییر ایجاد کند (۲۵). با توجه به نتایج تحقیقات، این بیماری دارای اثر زیان‌آور بر تولید اسپرم‌های طبیعی و اسپرماتوژنز است (۲۶). همچنین در یافته‌های مطالعه حاضر،آثاری از ضخیم‌شدگی ناشی از دیابت در لوله‌های اسپرم‌ساز گروه تحت تیمار مشاهده نشد که این موضوع نشان‌دهنده افزایش تعداد اسپرم و ضریب اسپرمیوژنز می‌باشد. از طرف دیگر، گزارش شده است ارتباط مثبتی بین قطر لوله‌های منی‌ساز و فعالیت اسپرماتوژنز وجود دارد (۲۵). بنابراین، افزایش قطر لوله‌های منی‌ساز و ضریب اسپرمیوژنز در گروه تحت تیمار با دانه خاکشیر، امری کاملاً طبیعی به‌نظر می‌رسد، که این یافته‌ها با نتایج Turk و همکاران در مورد آب انار همخوانی داشت (۲۷).

با توجه به اینکه میان ROS و نسبت اسپرم‌های ناهنجار، ارتباط معنی‌داری وجود دارد (۲۸)، بنابراین ایجاد اسپرم‌های غیرطبیعی در گروه دیابتی و بهبود یافتن آن با خاکشیر در این مطالعه، نشان‌دهنده کاهش ROS و ارتباط اسپرم‌های غیرطبیعی و ROS می‌باشد. همچنین گزارش شده است بروز استرس اکسیداتیو و افزایش رادیکال‌های آزاد منجر به کاهش سنتز و ترشح تستوسترون نمی‌شود (۲۹). کاهش میزان هورمون تستوسترون نیز منجر به تولید ناکافی اسپرماتوزوئیدها می‌گردد. تستوسترون به‌عنوان یک هورمون آندروژن در تکامل، تکثیر و تمایز اسپرماتیدهای گرد متمایل به کشیده نقش اساسی ایفا کرده (۳۰) و عملکرد میل جنسی را نیز تقویت می‌کند (۳۱).

در واقع، سالم بودن سلول‌های زایا و توانایی آنها برای تقسیم میتوز، وابسته به ترشح هورمون تستوسترون به‌وسیله سلول‌های لایدیگ می‌باشد (۳۲). در تحقیق حاضر، میزان هورمون تستوسترون در موش‌های مبتلا به دیابت کاهش نشان داد، درحالی‌که در گروه تحت تیمار افزایش مشاهده شد. بنابراین، اختلال در بیوسنتز تستوسترون می‌تواند اثر مضر بر باروری داشته باشد (۳۳). افزایش سطح سرمی‌تستوسترون در گروه تیمارشده با دانه خاکشیر به‌وسیله رنگ‌آمیزی سودان بلاک B نیز تأیید شده است. در این گروه، سیتوپلاسم سلول‌های لایدیگ تیره‌تر مشاهده می‌شوند که این مسئله خود نشان‌دهنده افزایش تولید تستوسترون می‌باشد، درحالی‌که در گروه دیابتی، سیتوپلاسم این سلول‌ها روشن‌تر و واکوئله بوده که خود نشان‌دهنده کاهش تولید تستوسترون به‌وسیله سلول‌های لایدیگ است.

همچنین کاهش قابل‌توجه تستوسترون می‌تواند یکی از علل تغییرات بافتی مشاهده‌شده در بافت بیضه باشد (۳۴)، که این کاهش موجب آسیب سلول‌های بینابینی و تحلیل اپی‌تلیوم زاینده لوله‌های اسپرم‌ساز می‌شود (۳۵). در این پژوهش افزایش تستوسترون در گروه تحت تیمار منجر به کاهش ضخامت بافت بینابینی مابین لوله‌ها و افزایش ضخامت اپی‌تلیوم شد. با توجه به یافته‌های به دست آمده در این تحقیق می‌توان نتیجه گرفت خاکشیر به‌علت داشتن ترکیبات آنتی‌اکسیدانی با کاهش رادیکال‌های آزاد، ROS و با اثر بر لوله‌های منی‌ساز بافت بیضه، روند اسپرماتوژنز را تحت‌تأثیر قرار داده و موجب بهبودی بافت بیضه می‌شود.

نتیجه‌گیری

با توجه به نتایج مطالعه حاضر به‌نظر می‌رسد دانه خاکشیر می‌تواند از طریق تأثیر بر بافت بیضه و کاهش ROS باعث افزایش عملکرد آن و با افزایش میزان اسپرماتوژنز، تولید تستوسترون و بهبود فاکتورهای اسپرمی موجب افزایش باروری در بیماری دیابت گردد.

تشکر و قدردانی

بدین وسیله از معاونت پژوهشی و آموزشی دانشگاه ارومیه (به شماره ۹۰/ع/۰۲۹) که در تأمین هزینه‌های این مطالعه ما را یاری کردند، قدردانی می‌گردد.

References:

1. Nathan DM. Long-term complications of diabetes mellitus. N Engl J Med 1993;328(23):1676-85.

2. Jiang GY. Practical diabetes. Beijing: People's Health Publishing House 1996. p. 295.

3. Kar A, Choudhary BK, Bandyopadhyay NG. Preliminary studies on the inorganic constituents of some indigenous hypoglycemic herbs on oral glucose tolerance test. J Ethnopharmacol 1999;64(2):179-84.

4. Murray FT, Cameron DF, Orth JM, Katovich MJ. Gonadal dysfunction in the spontaneously diabetic BB rats: Alteration of the testes morphology, serum testosterone and LH. Horm Metab Res 1985;17(10):495-501.

5. Vignon F, Le Faou A, Montagnon D, Pradignac A, Cranz C, Winiszewsky P, et al. Comparative study of semen in diabetic and healthy men. Diabete Metab 1991;17(3):350-4.

6. Soudamani S, Yuvaraj S, Rengarajan S, Sivakumar R, Malini T, Balasubramanian K. Effects of streptozotoc in diabetes and insulin replacement on androgen and estrogen receptor concentrations in the epididymis of Wistar rats. JER 2006; 10(1):59-61.

7. Baccetti B, Lamarca A, Piomboni P, Capitani S, Bruni E, Petranglia F. Insulin dependent diabetes in men is associated with hypothalamo-pituitary derangement and with impairment in semen quality. Hum Reprod 2002;17(10):2673-7.

8. Abdullah Nejad A, Goals A, Dabiri SH, Javadi AB. Effects of garlic juice on diabetes-induced testicular damage in rats. Iran J Endocrinol Metab 2009;11(4):443-53. [Full Text in Persian]

9. Noori M, Khaki SH, Fathiazar F, Rashidi M. The protective effects of carrot seed extract on spermatogenesis and cauda epididymal sperm reserves in gentamicin treated rats. Cell J (Yakhteh) 2009;3:327-33. [Full Text in Persian]

10. Souri E, Amm G, Farsam H, Barazandeh Tehrani M. Screening of antioxidant activity and phenolic content of 24 medicinal plant extracts. DARU 2008;16(2):83-7.

11. Mathew S, Abraham TE. In vitro antioxidant activity and scavenging effects of cinnamomumverum leaf extract assayed by different methodologies. Food Chem Toxicol 2006;44(2):198-206.

12. Mohamadiniya N, Rezaei MA, Loripoor M, Vazirinejad R. Assessment of the effect of sisymbrium consumption on spontaneous labor in Nulipars. Zahedan J Res Med Sci 2008;10(2):84-79. [Full Text in Persian]

13. Sun K, Li X, Liu JM, et al. A novel sulphur glycoside from the seeds of descurainia sophia. J Asian Nat Prod Res 2005;7(6):853-6.

14. Johari H, Sharifi A, Ansari N, Hosseini M, Amiri F. Effect of hydro alcoholic ginger extracts on the body weight, testis weight and spermatogenesis in male rats undergoing chemotherapy with cyclophosphamide. J Shaheed Sadoughi Univ Med Sci 2010;(17)5:365-74. [Full Text in Persian]

15. Sancheti S, Sancheti Sh, Bafna M, Seo SY. Antihyperglycemic, antiyper lipidemic, and antioxidant effects of Chaenomelessinensis fruit extract in streptozotocin induced diabetic rats. Eur Food Res Technol 2010;231:415-21.

16. Nasrolahi O, Khaneshi F, Rahmani F, Razi M. Honey and metformin ameliorated diabetes-induced damages in testes of rat; correlation with hormonal changes. Iran J Reprod Med 2013;11(12):1013-20.

17. Khaki A, Peyrovi T. Effect of ciprofloxacin on caudal epididymis sperm quality and apoptosis. Urmia Med J 2008;19(1):29-35. [Full Text in Persian]

18. Li H, Chen Q, Li S, Yao W, Li L, Shi X, et al. Effect of Cr (VI) exposure on sperm quality: Human and animal studies. Ann Occup Hyg 2001;45(7):505-11.

19. Soudmany S, Yuvaraj S, Malini T, Balasubramanian K. Experimental diabetes has adverse effects on the differentiation of ventral prostate during sexual maturation of rats. Anat Rec A Discov Mol Cell Evol Biol 2005;287(2):1281-9.

20. Ashraf H, Khaneshi F, Rafiee Raki F, Nejati V. Evaluation of aqueous extract of erberis integerrima root on the testis tissue and testosterone levels in stereptozotocine (stz) induced diabetic rats. Qom Univ Med Sci J 2013;7(4):28-35. [Full Text in Persian]

21. Khayatnori MH, Khaki A, Safavi A, Sarafinoori H. Effect of growth hormone on the testis and the index spermiogenesis following administration of methotrexate in rat. J Vet Med (Sanandaj) 2010;3(9):77-85. [Full Text in Persian]

22. Cameron DF, Murray FT, Drylie DD. Interstitial compartment pathology and spermatogenic disruption in testes from impotent diabetic men. Anat Rec 1985;213(1):53-62.

23. Scarano WR, Messias AG, Oliva SU, Klinefelter GR, Kempinas WG. Sexual behavior, sperm quantity and quality after short-term streptozotocin-induced hyperglycaemia in rats. Int J Androl 2006;29(4):482-8.

24. Vignon F, Le Faou A, Montagnon D, Pradignac A, Cranz C, Winiszewsky P, et al. Comparative study of semen in diabetic and healthy men. Diabete Metab 1991;17(3):350-4.

25. Meistrich ML, Brown CC. Estimation of the increased risk of human infertility from alterations in the semen characteristics. Ferti Steril 1983;40(2):220-30.

26. Mosher WD, Pratt WF. Fecundity and infertility in the United States: incidence and trends. Ferti Steril 1991;56(3): 192-3.

27. Turk G, Sönmez M, Aydin M, Yüce A, Gur S, Yüksel M, et al. Effects of pomegranate juice consumption on sperm quality, spermatogenic cell density, antioxidant activity and testosterone level in male rats. Clin Nutr 2008;27(2):289-96.

28. Narayana K, Dsouza UJ, Pao KP. Ribavirin induced sperm shape abnormalities in wistar rat. Mutat Res 2002;513 (1-2):193-6.

29. Bairy KL, Kumar G, Rao Y. Effect of acyclovir on the sperm parameters of albino mice. Indian J Physiol Pharmacol 2009;53(4):327-33.

30. Mclachlan RI, Odonnel L, Meachem SJ, Stanton PG, de Kretser DM, Pratis K, et al. Identification of specific sites of hormonal regulation in spermatogenesis in rat, mankeys and men. Recent Prog Horm Res 2002;57:149-79.

31. Ewing LL, Keeney DS. Leyding cells, structure and Function. In: Desjardins C, Ewing LL, Editor. Cell and molecular biology of the testis. New York: Oxford University Press; 1993. p. 137-165.

32. Shan L, Hardy DO, Catterall JF. Hrdy MP. Effect of Luteinizing hormone (LH) and andreogen on study state levels of messenger ribonucleic asid LH receptor, andreogen receptor and streoidogenic enzymes in rat leiding cell progesnitors in vivo. Endocrinology 1995;136:1686-93.

33. Yang J, Zhang Y, Wang Y, Cui S. Toxic effects of zearalenone and alpha-zearalenol on the regulation of steroidogenesis and testosterone production in mouse leydig cells. Toxicol in vitro 2007;21(4):558-65.

34. Ozdemin O, Akalin PP, Baspinar N, Hatipoglu F. Pathological changes in the acute phase of streptozotocin-induced diabetic rats. Bull Vet Inst Pulawy 2009;53:783-90.

35. Mokhtari M, Shariati M, Champion B. Aqueous extract of fenugreek seeds on hormone testosterone and spermatogenesis in rats. J Medicinal Herbs 2006;9(7):25-28. [Full Text in Persian]