

Abscess of the Spleen during Pregnancy: Case Report

Mojdeh Bahadorzadeh¹, Ahmad Kachoie^{1}, Seyed Jalal Eshagh Hoseini¹, Reihaneh Tabarraei²*

¹Department of General Surgery, Faculty of Medicine, Qom University of Medical Sciences, Qom, Iran.

²Department of Internal Medicine, Faculty of Medicine, Qom University of Medical Sciences, Qom, Iran.

*Corresponding Author:
Mojdeh Bahadorzadeh,
Department of General Surgery, Qom University of Medical Sciences, Qom, Iran.

Email:
akachaooyi@muq.ac.ir

Received: 17 Feb, 2018

Accepted: 15 Apr, 2018

Abstract

Background and Objectives: Abscess of the spleen is a rare disease, which its selective treatment is splenectomy. In this disease, medical treatment alone is not enough. In this study, the patient had an appropriate response to medical treatment and the symptoms of the patient were completely eliminated.

Case Report: the patient was a 35 year-old female, who presented at 26 weeks gestation with fever and left upper quadrant pain. Radiological examinations demonstrated a lesion near to hilum of the spleen, which was suggestive of an abscess. Antibiotic treatment was started for the patient, and if the patient did not respond appropriately, percutaneous drainage (PCD) of the abscess was carried out under radiological guidance, but the symptoms of the patient recovered within 72 hours and PCD was cancelled. Follow-up imaging showed that the lesion was disappeared and patient delivered at 39 weeks' gestation without any complication. Therefore, it can be concluded that although medical treatment is inadequate for the treatment of splenic abscess, it can be appropriate for selected patients without a predisposing factor, who appropriately respond to the treatment.

Keywords: Splenic diseases; Pregnancy; Percutaneous drainage; Anti-bacterial agents-therapy.

آبسه طحال در طول دوره حاملگی: گزارش مورد

مژده بهادرزاده^۱، احمد کچوئی^{۱*}، سیدجلال اسحق حسینی^۱، ریحانه تیرایی^۲

چکیده

زمینه و هدف: آبسه طحال، یک بیماری نادر بوده که درمان انتخابی آن اسپلنکتومی می‌باشد. در این بیماری درمان طبی به تنهایی کافی نیست. در این مطالعه بیمار به درمان طبی پاسخ مناسب داد و علائم بیماری کاملاً برطرف شد.

معرفی مورد: بیمار، خانم ۳۵ ساله‌ای با سن حاملگی ۲۶ هفته است که با شکایت تب و درد سمت چپ و بالای شکم مراجعه کرده بود. بررسی‌های رادیولوژیک، یک ضایعه نزدیک ناف طحال را نشان دادند که مطرح کننده آبسه بود. برای بیمار درمان آنتی‌بیوتیکی شروع شد و در صورتی که بیمار پاسخ مناسب به درمان نمی‌داد، درناژ پوستی آبسه تحت گاید رادیولوژی انجام می‌شد، اما علائم بیمار در عرض ۷۲ ساعت بهبود یافت و درناژ متفی گردید. تصویربرداری‌های بعدی نشان داد ضایعه کاملاً بهبود یافته و بیمار در ۳۹ هفتگی بدون هیچ عارضه‌ای زایمان کرد. بنابراین، می‌توان نتیجه گرفت اگرچه درمان طبی یک درمان ناکافی برای آبسه طحالی است، اما در بیماران انتخابی بدون عامل مستعدکننده که پاسخ مناسب به این درمان می‌دهند، می‌توان استفاده کرد.

کلید واژه‌ها: بیماری‌های طحال؛ حاملگی؛ درناژ پوستی؛ عوامل آنتی‌بیوتیکی - درمان.

^۱گروه جراحی عمومی، دانشکده پزشکی، دانشگاه علوم پزشکی قم، قم، ایران.

^۲گروه داخلی، دانشکده پزشکی، دانشگاه علوم پزشکی قم، قم، ایران.

* نویسنده مسئول مکاتبات:

احمد کچوئی، گروه جراحی عمومی، دانشکده پزشکی، دانشگاه علوم پزشکی قم، قم، ایران؛

لطفاً به این مقاله به صورت زیر استناد نمایید:

Bahadorzadeh M, Kachoei A, Eshagh Hoseini SJ, Tabarraei R. Abscess of the spleen during pregnancy: Case Report. Qom Univ Med Sci J 2018;12(4):100-104. [Full Text in Persian]

آدرس پست الکترونیکی:

akachaooyi@muq.ac.ir

تاریخ دریافت: ۹۶/۱۱/۲۸

تاریخ پذیرش: ۹۷/۱/۲۶

مقدمه

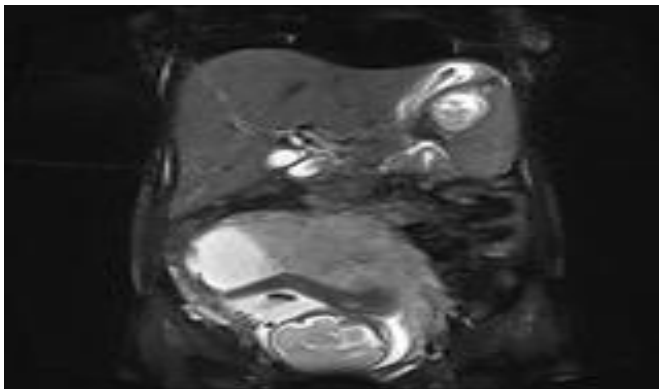
اسپلنکتومی، درمان انتخابی در آبسه طحال است، ولی درناژ از طریق پوست یا درناژ باز را می‌توان در بیمارانی که تحمل جراحی ندارند به کار برد. اگرچه درمان طبی به تنهایی در درمان آبسه طحال ناکافی است، اما در بیمار مورد مطالعه در عرض ۷۲ ساعت، علائم بیماری بهبود یافت و تصاویر رادیولوژی نشان دادند آبسه کاملاً برطرف شده است.

شرح مورد

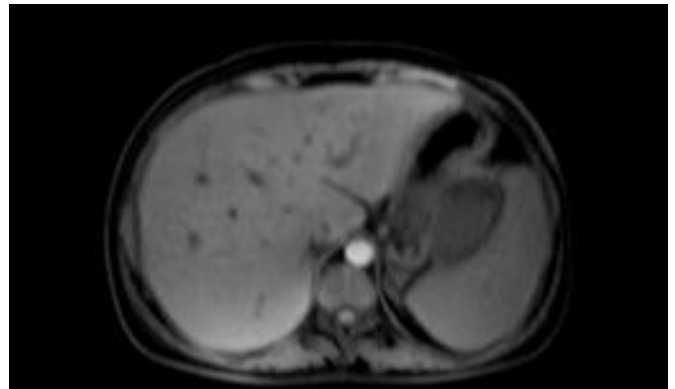
بیمار، خانم ۳۵ ساله‌ای با سن حاملگی ۲۶ هفته است که با شکایت تب بالا، درد سمت چپ و بالای شکم مراجعه کرده بود. بیمار هیچ شرح حالی از استفراغ، اسهال، زردی و یا ترومای اخیر ذکر نکرد. همچنین سابقه بیماری خاصی نداشت و شرح حالی از تزریق داروی داخل وریدی را نداد. وی سابقه دو مرتبه سقط در هفته ۸ حاملگی را عنوان کرد و برادر بیمار نیز آنمی سیکل سل داشت.

بیمار در معاینه تب داشت، رنگ پریده و تکیه‌کار بود. یک اسپلنومگالی خفیف و تندرینس در سمت چپ و بالای شکم نیز داشت. در سونوگرافی شکم یک ضایعه هیپو اکوئیک نزدیک ناف طحال (به ابعاد ۳۶×۶۶ میلی‌متر) مشاهده گردید که مطرح‌کننده آبسه طحال بود. سایر ارگان‌ها از جمله کبد، مجاری صفراوی و ورید پورت نرمال بودند. در ارزیابی‌های آزمایشگاه، هموگلوبین بیمار پایین ($۹/۴$ گرم بردسی‌لیتر) و لوکوسیتوز، ۲۱۰۰۰ در میکرولیتر؛ نوتروفیل، ۷۵% و لنفوسیت، ۲۵% بود. آنمی بیمار، نرموکروم و نرموسیت گزارش شد و شمارش پلاکتی، تست‌های کبدی و کلیوی وی نرمال بود.

MRI شکمی نشان داد یک اسپلنومگالی خفیف و یک ضایعه (در ابعاد ۳۶×۶۶ میلی‌متر) در نزدیک ناف طحال قرار دارد که مطرح‌کننده آبسه یا انفارکتوس عفونی بود (شکل شماره ۱).



ب)



الف)

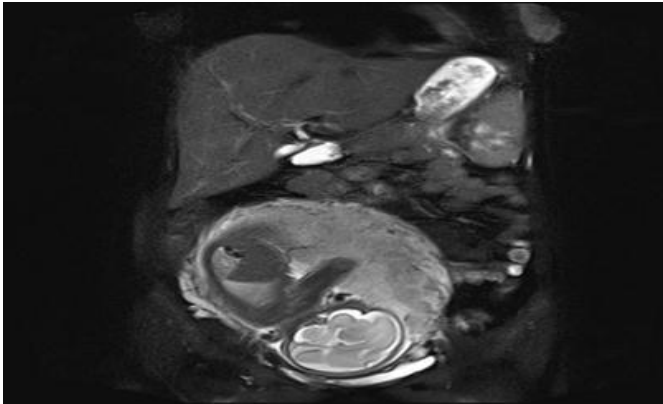
شکل شماره ۱: اولین MRI اسپلنومگالی خفیف با ضایعه نزدیک ناف طحال به ابعاد ۳۶×۶۶ میلی‌متر.

در صورتی که بیمار پاسخ مناسب به درمان نمی‌داد، درناژ پوستی آبسه تحت گاید رادیولوژی انجام می‌شد. ولی علائم بیمار در عرض ۷۲ ساعت بهبود یافت و از انجام درناژ پوستی صرف‌نظر شد، سپس آنتی‌بیوتیک تزریقی پس از ۷ روز به خوراکی تبدیل گردید. در سونوگرافی مجدد در روز چهاردهم درمان، ضایعه طحالی از بین رفته بود و میزان لوکوسیتوز بیمار، ۶۰۰۰ در میکرولیتر بود. علائم بیمار کاملاً برطرف و در روز چهاردهم از بیمارستان مرخص شد. به بیمار توصیه گردید هر دو هفته به درمانگاه مراجعه کند.

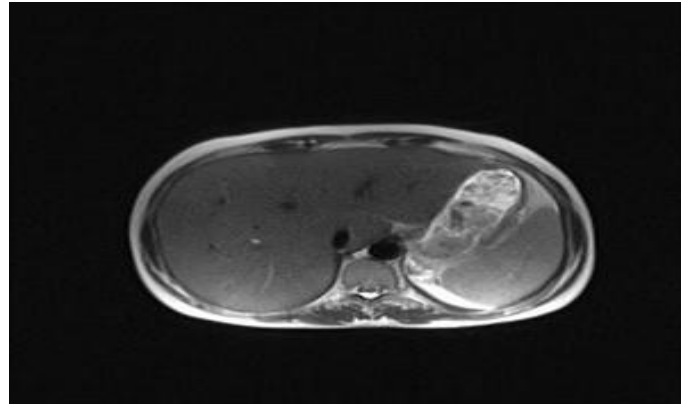
ارزیابی‌های هماتولوژیک و ایمونولوژیک شامل تست‌های ارزیابی سیکل سل انمیا در محدوده نرمال بود. تست سرولوژی ویدال، منفی و کشت خون استریل بود. اکوکاردیوگرافی شواهدی از اندوکاردیت را نشان نداد؛ بنابراین اتیولوژی خاصی برای آبسه در این بیمار یافت نشد. برای بیمار آنتی‌بیوتیک تجربی (کلیندامایسین وریدی با دوز ۶۰۰ میلی‌گرم هر ۸ ساعت) شروع شد (با توجه به سابقه آلرژی بیمار به پنی‌سیلین). همچنین بیمار و خانواده‌اش به دلیل سابقه دو مرتبه سقط، ریسک جراحی را نپذیرفتند؛ لذا درمان با آنتی‌بیوتیک ادامه یافت.

در MRI به عمل آمده بعد از یک ماه از شروع درمان، آبسه طحال کاملاً از بین رفته و بیمار بدون علامت بود و در نهایت، در سن

حاملگی ۳۹ هفته، یک زایمان نرمال بدون هیچ عارضه‌ای داشت.



(ب)



(الف)

شکل شماره ۲: MRI یک ماه بعد از درمان آنتی‌بیوتیک.

بحث

در طحال، امکان تشکیل آبسه بسیار کم است. افزایش بروز آبسه طحالی در سال‌های اخیر مربوط به افزایش شیوع ایدز، دیابت، معتادان تزریقی و کم‌ترایی برای بدخیمی‌های متعدد می‌باشد (۲،۱). آبسه طحال به ندرت روی می‌دهد و علت‌های متعددی دارد که اکثراً با تروما و عفونت طحال مرتبط است. در مرحله بعد، در بیماری‌هایی شایع است که یک سایت عفونی اولیه در بدن دارند، به ویژه آندوکاردیت یا انفارکتوس ایسکمیک که به صورت ثانویه عفونی شده باشد. نقص ایمنی نیز یک ریسک فاکتور مازور برای آبسه طحال است (۳). در سونوگرافی شکم (با حساسیت تشخیصی ۷۵-۹۰٪)، آبسه طحال خود را به صورت یک نقص Focal Echofree یا یک ضایعه Solid و کیستیک نشان می‌دهد که دیواره آبسه معمولاً ضخیم و نامنظم بوده و ممکن است سپتا و دبری‌های اکوفری نیز داشته باشد (۴). درمان مرسوم آبسه طحال، اسپلنکتومی و آنتی‌بیوتیک درمانی است (۵،۶). Green (سال ۱۹۹۹-۱۹۸۹) ۶ مورد آبسه طحالی را گزارش کرد که همه بیماران شرایط مستعدکننده داشتند، وی نشان داد درناژ از طریق پوست در بعضی از بیماران خاص به صورت اولیه می‌تواند مفید باشد، اما میزان شکست بالا بوده و در نتیجه اسپلنکتومی به عنوان درمان استاندارد به قوت خود باقی می‌ماند (۷). آنتی‌بیوتیک‌تراپی به تنهایی، برای درمان آبسه طحال کافی نیست، اما برخی مطالعات اخیر نشان داده‌اند در مواردی خاص

می‌تواند به تنهایی مؤثر باشد (۸،۱). Pradhan و Khadka یک بیمار مرد با سیستم ایمنی سالم مبتلا به آبسه طحال را گزارش کردند که تحت آسپیراسیون مایع آبسه زیرگاید سونو قرار گرفته و مایکوباکتریوم تویرکلوزیس در آن رشد کرده بود. در این مطالعه بیمار با موفقیت، تنها با آنتی‌توبرکولار درمان شد (۹). در مطالعه Divgashree و Gupta نیز ۷ بیمار با آبسه طحالی و سیستم ایمنی سالم، به طور کامل با درمان آنتی‌بیوتیک مناسب بهبود یافتند و از لحاظ کلینیکی نیز نرمال بودند (۱۰).

در مطالعه حاضر یک خانم باردار ۳۵ ساله با سن حاملگی ۲۶ هفته بدون هیچ عامل مستعدکننده مورد بررسی قرار گرفت که برای وی درمان ویریدی با آنتی‌بیوتیک تجربی شروع شد و به علت سابقه دو مرتبه سقط، بیمار ریسک جراحی را نپذیرفت. خوشبختانه علائم بیمار در عرض ۷۲ ساعت بهبود یافت و ۱۴ روز پس از شروع برنامه، تصاویر رادیولوژی نشان داد ضایعه طحالی برطرف شده است. تصویربرداری فالوآپ با MRI، یک ماه پس از درمان نیز از بین رفتن ضایعه را تأیید کرد که در نهایت، بیمار در هفته ۳۹ حاملگی یک زایمان سالم (بدون هیچ عارضه‌ای) داشت. اهمیت این مطالعه موردی به این دلیل است که در آن مشخص گردید درمان آنتی‌بیوتیک به تنهایی در یک زن باردار بدون هیچ مداخله‌ای مؤثر واقع شده و با این اقدام از عوارض جنینی، زایمان زودرس و سایر عوارض شکمی (آسیب احشا، عفونت محل جراحی، باز شدن جدار شکم) نیز پیشگیری شده است.

در این بیمار با توجه به سابقه ۲ بار سقط و اهمیت حفظ جنین برای مادر، خانواده و عدم پذیرش جراحی توسط ایشان، برای وی آنتی‌بیوتیک درمانی در نظر گرفته شد که مؤثر واقع شد.

تشکر و قدردانی

بدین وسیله از دکتر پویا درخشان برجویی به جهت کمک در مراحل آماده‌سازی و انجام این مقاله تشکر می‌گردد.

برای درمان آبسه طحال، آنتی‌بیوتیک وسیع‌الطیف برای ۱۴ روز باید شروع شود که درمان انتخابی اسپلنکتومی است. درناژ پوستی یا باز برای بیمارانی که تحمل عمل جراحی ندارند در نظر گرفته می‌شود. گرچه درمان طبی به تنهایی برای درمان بیماران ناکافی است، اما در بیماران انتخابی که از نظر سیستم ایمنی سالم بوده و پاسخ اولیه مناسب به آنتی‌بیوتیک می‌دهند می‌توان به کار برد، همچنین به طول مدت بستری، ریسک عود و هزینه بستری شدن در بیمارستان نیز باید توجه کرد.

References:

1. Kumar S, Guta V, Medappil N, Chandra A. Non-interventional management of splenic abscess. Case report. *Ann Trop Med Public Health* 2014;7(1):67-69. Link
2. Rabushka LS, Kawashima A, Fishman EK. Imaging of the spleen: CT with supplemental MR examination. *Radiographics* 1994;14(2):307-32. PubMed
3. Al-jabali M, Idrees Ali B, Al-Zahrani A, Al-Ajai T. Splenic abscess and management options: Report of four cases. *J Med Cases* 2016;7(10):432-34. Link
4. Nelken N, Ignatius J, Skinner M, Christensen N. Changing clinical spectrum of splenic abscess. A multicenter study and review of the literature. *Am J Surg* 1987;154(1):27-34. PubMed
5. Brunicaardi FCh, Andersen DK. *Schwartz's principles of surgery*. 10th ed. Philadelphia: McGraw-Hill Pub; 2015.
6. Chun CH, Raff MJ, Conteras L, Varghese R, Waterman N, Daffner R, et al. Splenic abscess. *Medicine Baltimore* 1980;59(1):50-65. PubMed
- 7 Green BT. Splenic abscess: report of six cases and review of the literature. *Am Surg* 2001;67(1):80-5. PubMed
8. Choudhury SR, Debnath PR, Jain P, Kushwaha AS, Puri A, Chadha R, et al. Conservative management of isolated splenic abscess in children. *J Pediatr Surg* 2010;45(2):372-5. PubMed
9. Khadka M, Pradhan R. Isolated splenic cold abscesses with perisplenic extension: Treated Successfully without Splenectomy. *Case Rep Gastrointest Med* 2017(2017):3. Link
10. Divyashree S, Gupta N. Splenic Abscess in Immunocompetent Patients Managed Primarily without Splenectomy: A Series of 7 Cases. *Perm J*;2017:21. PubMed