مجله دانشگاه علوم پزشکی قم
دوره هشتم، شماره پنجم، زمستان ۹۳
ویژه‌نامه طب سنتی
صفحه ۲ الی ۱۱

مقاله پژوهشی
(Original Article)

تأثیر پروستادین و عصاره هیدروالکلی گیاه پنیرک بر میزان آنزیم‌ها، فاکتورهای کبدی و تغییرات هیستوپاتولوژی آن در موش‌های رت ماده

امینه بیرامی‌میاوقی[1*]، فرح فرخی[2]

[1]کارشناس ارشد بافت‌شناسی و جنین‌شناسی، دانشکده علوم، دانشگاه ارومیه، ارومیه، ایران.

[2]دانشیار بافت‌شناسی و جنین‌شناسی، دانشگاه ارومیه، ارومیه، ایران.

چکیده

زمینه و هدف: پروستادین یک داروی شیمیایی است که اغلب برای خاتمه بارداری از آن استفاده می‌شود. در طب سنتی نیز از گیاه پنیرک در سقط‌درمانی استفاده می‌کنند. در این مطالعه، اثرات عصاره هیدروالکلی گیاه پنیرک و پروستادین بر بافت کبد موش‌های رت بررسی و مقایسه شد.

روش بررسی: در این تحقیق، ۲۴ سر موش رت ماده به‌طور تصادفی به ۴ گروه ۶ تایی تقسیم شدند: گروه اول به‌عنوان کنترل در نظر گرفته شدند و رژیم (آب وغذای) معمولی دریافت کردند؛گروه دوم عصاره پنیرک (با دوز۲۰۰ میلی‌گرم بر کیلوگرم وزن بدن) دریافت‌کردند؛ گروه سوم عصاره پنیرک را (با دوز۵۰۰ میلی‌گرم بر کیلوگرم وزن بدن) به‌صورت خوراکی دریافت‌کردند. گروه چهارم پروستادین را (بادوز۲ میلی‌گرم بر کیلوگرم وزن بدن) به‌صورت تزریق داخل صفاقی دریافت کردند. پس از ۱۸ روز تیمار، موش‌ها بیهوش شده و بعد از خونگیری جهت انجام آزمایشهای بیوشیمیایی، کبد آنها جدا گردید. مقاطع بافتی تهیه‌شده پس از رنگ‌آمیزی با H&E، به‌وسیله میکروسکوپ نوری مورد بررسی قرار گرفت. داده‌ها با استفاده از آزمون واریانس یک‌طرفه و تست توکی تجزیه و تحلیل شدند. سطح معنی‌داری، $p<۰/۰۵$ در نظر گرفته شد.

یافته‌ها: سطوح سرمی‌آنزیم‌های ALT، AST، LDL، تری‌گلیسرید و کلسترول در گروه‌های دریافت‌کننده پنیرک، کاهش معنی‌دار ($p<۰/۰۵$) و در گروه دریافت‌کننده پروستادین، افزایش معنی‌داری در مقایسه با گروه کنترل نشان داد. در مقاطع بافتی کبد در گروه تیمارشده با پروستادین، نکروز کبدی مشاهده گردید، ولی در گروه‌های تیمارشده با پنیرک نکروزی دیده نشد.

نتیجه‌گیری: با توجه به نتایج این مطالعه، عصاره پنیرک کبد برخلاف پروستادین، اثر محافظتی داشته و بدون آسیب‌رسانی جدی به کبد، از نکروز کبدی جلوگیری می‌کند.

کلید واژه‌ها: گیاه پنیرک؛ پروستادین؛کبد؛ موش‌ها.

* نویسنده مسئول مکاتبات:
امینه بیرامی‌میاوقی، دانشکده علوم، دانشگاه ارومیه، ارومیه، ایران؛

آدرس پست الکترونیکی:
aminehbeyrami@gmail.com

تاریخ دریافت: ۹۲/۱۲/۲۲

تاریخ پذیرش: ۹۳/۴/۳۱

لطفاً به این مقاله به‌صورت زیر استناد نمایید:

Beyrami Miavaghi A, Farokhi F. The effects of prostodin and hydroalcoholic extract of *malvaneglecta* on the levels of hepatic enzymes and factors and its histopathological changes in female rats. Qom Univ Med Sci J 2015;8(5):2-11.

مقدمه

پروستادین یکی از آنالوگ‌های مصنوعی پروستاگلاندین F2 می‌باشد(۱). پروستادین یک داروی شیمیایی است که اغلب برای خاتمه بارداری از آن استفاده می‌شود. احتمال می‌رود این دارو بر اندام‌های بدن از جمله کبد نیز اثرات نامطلوب داشته باشد. امروزه، با توجه به اثرات جانبی و هزینه زیاد داروهای شیمیایی، مطالعه بر روی گیاهان مورد استفاده در طب سنتی با هدف رسیدن به پیشرفت بیشتر در علم پزشکی، در اولویت قرار گرفته است. گیاهان دارویی به دلیل داشتن مواد طبیعی، احتمالاً عوارض جانبی کمتری دارند. بسیاری از این گیاهان دارای منابع غنی از آنتی‌اکسیدان‌های طبیعی بوده که می‌توانند اثرات ناشی از اکسیدان‌ها یا برخی از بیماری‌ها را کاهش دهند (۲). گیاه پنیرک (*Malvaneglecta*) از خانواده *Malvaceae*، گیاهی پایا، خوابیده با برگهای قلبی شکل و گل‌های سفید با رگه‌های قرمز است. همچنین در مناطق مختلف ایران، گیاه پنیرک به‌عنوان یکی از گیاهان دارویی، در درمان بسیاری از بیماری‌های مختلف از قبیل سرماخوردگی و سرفه استفاده می‌شود (۳). این گیاه شامل مالوین، گلوگز و ترکیبات آنتی‌اکسیدانی است. برگ پنیرک دارای درصد بیشتری از ترکیبات فنلی (فلاونوئیدها، آنتی‌سیانین، فلاونول‌ها) می‌باشد. این گیاه در رفع التهابات مهبلی، آسم، یبوست، بواسیر و اختلالات سیستم گوارشی، تنفسی و ناهنجاری‌های کلیوی به کار می‌رود (۶-۴). همچنین گیاه پنیرک به دلیل داشتن ترکیبات آنتی‌اکسیدانی و ضدالتهابی فراوان، به‌عنوان گیاه ضدبارور شناخته شده است؛ زیرا ترکیبات موجود در این گیاه با ایجاد اختلال در فرآیند تخمک‌گذاری باعث ناباروری در زنان و حتی سقط جنین می‌شوند (۷).

کبد بزرگترین ارگان داخلی بدن است که مهم‌ترین وظیفه آن جذب چربی و دفاع در مقابل میکروب‌ها و سموم جذب‌شده از راه مواد غذایی است. همچنین کبد نقش سم‌زدایی مواد آلوده‌کننده محیطی، داروهای شیمیایی و دفع محصولات زاید ناشی از تخریب و نوسازی گلبول‌های قرمز را به‌صورت صفرا برعهده دارد. اما در بعضی مواقع، متابولیت‌های حاصل از سموم موجب آسیب به سلول‌های کبدی می‌شود (۸). بررسی بسیاری از آنزیم‌های سرم خون به‌عنوان ملاک‌هایی برای تشخیص تخریب سلول‌های کبدی پیشنهاد شده است. یکی از شاخص‌های معتبر در تشخیص بیماری‌های کبدی، سنجش میزان آنزیم‌های آلانین آمینو ترانسفراز (ALT) و آسپارتات آمینو ترانسفراز (AST)، همچنین تری‌گلیسرید و کلسترول است (۹،۱۰). تقریباً در تمام بیماری‌ها و آسیب‌های کبدی مقادیر سرمی آنزیم‌های AST و ALT تا حدودی افزایش می‌یابد. بالاترین مقادیر نیز در شرایطی ایجاد می‌شود که نکروز شدید کبد وجود داشته باشد (۱۱).

ALT عمدتاً در کبد یافت می‌شود، ولی AST علاوه بر کبد در بسیاری از بافت‌های دیگر از جمله عضلات اسکلتی، قلب و مغز نیز یافت می‌شود. بنابراین، نشانگر اختصاصی برای آسیب کبدی آنزیم ALT می‌باشد (۱۲).

میزان پروستاگلاندین F2α در افراد مبتلا به آندومتریوز، به‌طور معنی‌داری افزایش یافته و منجر به ایجاد استرس اکسیداتیو می‌شود (۱۳)، استرس اکسیداتیو می‌تواند منجر به آسیب‌های کبدی شود. پروستاگلاندین‌ها در کاهش فشار خون نیز نقش دارند (۱۴) و باعث ایجاد رادیکال‌های آزاد و آسیب‌های اکسیداتیو در بافت‌های بدن می‌شوند (۱۵). همچنین اثرات جانبی این دارو، به‌خصوص در سقط جنین نیز مشهود است، به‌طوری‌که Kirton و همکاران در مطالعه خود نشان دادند تزریق پروستاگلاندین‌های F2α به‌صورت داخل رگی در میمون رزوس هنگام بارداری موجب القای انقباضات رحمی و در نتیجه سقط جنین می‌شود (۱۶). خلیلی و همکاران با انجام آزمایشهایی به این نتیجه دست یافتند که گیاه گزنه از جنس خانواده پنیرک نیز باعث کاهش میزان کلسترول، LDL و آنزیم‌های کبدی شده و مانع ایجاد آسیب‌های کبدی می‌شود، این اثرات را می‌توان به‌دلیل خواص آنتی‌اکسیدانی و ضدالتهابی این گیاه دانست (۱۷). بنابراین، با توجه به اینکه تاکنون اکثر پژوهش‌های صورت گرفته در مورد پروستاگلاندین‌ها بر روی سیستم تولیدمثلی بوده و سایر اندام‌ها از جمله کبد کمتر مورد توجه قرار گرفته‌اند، همچنین با توجه به خاصیت ضدبارداری گیاه پنیرک، همچنین دارابودن خاصیت آنتی‌اکسیدانی آن و با در نظر گرفتن اینکه هیچ‌گونه مطالعه مقایسه‌ای بین پروستادین و گیاه پنیرک بر روی اندام‌های بدن صورت نگرفته است، در این مطالعه تأثیر پروستادین و عصاره هیدروالکلی گیاه پنیرک بر میزان آنزیم‌ها، فاکتورهای کبدی و

تغییرات هیستوپاتولوژی آن در موش‌های رت ماده مورد بررسی قرار گرفت.

روش بررسی

در این مطالعه از ۲۴ سر موش رت ماده با وزن حدود ۲۵۰-۱۵۰ گرم استفاده شد. موش‌ها از مرکز پرورش و نگهداری حیوانات دانشکده علوم، دانشگاه ارومیه تهیه شدند. رژیم غذایی استاندارد (غذای پلت استاندارد) و آب بدون محدودیت در نظر گرفته شد. شرایط اتاق ۱۲ ساعت تاریکی و ۱۲ ساعت روشنایی، دمای ۲۵-۲۰ درجه سانتیگراد و رطوبت نسبی ۳۰-۲۵٪ بود. قبل از شروع تیمار، موش‌ها به مدت ۷ روز به‌منظور سازگاری با محیط در محل انجام آزمایش نگهداری شدند.پس از سپری‌شدن دوره سازگاری، موش‌ها به ۴ گروه ۶ تایی تقسیم شدند.

به‌منظور تهیه عصاره الکلی پنیرک، برگهای گیاه پس از تهیه و تأیید در هرباریوم گروه زیست‌شناسی دانشکده علوم، دانشگاه ارومیه (با شماره۴۹۰۴)، در اتاقی تاریک با دمایی نسبتاً ثابت خشک شده وسپس به‌وسیله آسیاب برقی خرد و ۱۰۰ گرم از پودر آماده‌شده به نسبت ۱ به ۸ با اتانول ۸۰٪ مخلوط و به مدت ۴۸ ساعت بر روی شیکر در دمای آزمایشگاه قرار گرفت (۱۹،۱۸). سپس به‌وسیله کاغذهای صافی فیلتر شدند. مایع صاف‌شده در روتاری و انکوباتور تغلیظ شد. درنهایت، عصاره سیاه‌رنگ با قوام عسلی به دست آمد که به‌وسیله نرمال سالین در غلظت‌های متفاوت موردنیاز برحسب میلی‌گرم بر کیلوگرم وزن حیوان تهیه گردید. موش‌ها به‌طور تصادفی به ۴ گروه تقسیم‌بندی شدند و در هر گروه ۶ موش ماده باردار قرار گرفت. یک گروه از موش‌ها به‌عنوان کنترل در نظر گرفته شدند و آب وغذای معمولی دریافت کردند؛ گروه دوم عصاره پنیرک را با دوز ۲۰۰ میلی‌گرم بر کیلوگرم وزن بدن و گروه سوم عصاره پنیرک را با دوز ۵۰۰ میلی‌گرم بر کیلوگرم وزن بدن به‌صورت خوراکی (گاواژ) دریافت کردند (۲۰)؛ به گروه چهارم پروستادین (بادوز ۲ میلی‌گرم بر کیلوگرم وزن بدن) به‌صورت داخل صفاقی تزریق شد (۲۱). تمام گروه‌هابه‌طور روزانه و به مدت ۱۸ روز و سر ساعتی مشخص تیمار شدند. همه رت‌ها پس از اتمام دوره تیمار با کلروفرم بیهوش‌شده و خونگیری از قلب آنها انجام شد.

نمونه‌های خونی در لوله‌های هپارینه (با ۳۰۰۰ دور در ۱۵ دقیقه) سانتریفوژ شدند و نمونه‌های سرمی جدا گردید. سطوح سرمی کلسترول، تری‌گلیسرید، HDL، LDL، AST و ALT براساس دستورالعمل‌های کیت‌های اختصاصی(زیست‌شیمی، ایران) با روش اسپکتروفتومتری اندازه‌گیری شدند.

در ادامه، نمونه‌های بافتی از کبدها جدا شد و در محلول بافر فرمالین ۱۰٪ پایدار قرار گرفت.پس از تثبیت، بافت‌ها با الکل آبگیری و در گزیلول شفاف‌سازی شدند. سپس بعد از تهیه بلوک‌های پارافینی، مقاطعی به قطر ۶ میکرون آماده و بعد از رنگ‌آمیزی با هماتوکسیلین - ائوزین با میکروسکوب نوری مورد بررسی قرار گرفت. داده‌ها با استفاده از آنالیز واریانس یک‌طرفه و تست توکی تجزیه وتحلیل قرار گرفتند. سطح معنی‌داری، $p<۰/۰۵$ در نظر گرفته شد.

یافته‌ها

میانگین مقادیر ALT و AST در موش‌های دریافت‌کننده پروستادین در مقایسه با گروه کنترل، به‌طور معنی‌داری ($p<۰/۰۵$) افزایش و در گروه‌های دریافت‌کننده عصاره پنیرک، به‌طور معنی‌داری کاهش یافت. در گروه‌های دریافت‌کننده عصاره با دوز ۵۰۰ میلی‌گرم بر کیلوگرم وزن بدن، میزان آنزیم‌های کبدی کاهش بیشتری را نسبت به گروه‌های دریافت‌کننده عصاره با دوز ۲۰۰ میلی‌گرم بر کیلوگرم وزن بدن نشان دادند (نمودار شماره ۱: الف وب).

میانگین مقادیرکلسترول و تری‌گلیسرید در گروه پروستادین نسبت به گروه کنترل افزایش نشان داد، درحالی‌که در موش‌های تیمارشده با عصاره پنیرک، این مقادیر کاهش معنی‌داری داشت و میزان این کاهش در دوز ۵۰۰ میلی‌گرم بر کیلوگرم وزن بدن چشمگیرتر بود. در مقایسه بین مقادیرکلسترول و تری‌گلیسرید در تمام گروه‌های مورد آزمایش، اختلاف معنی‌داری وجود داشت (نمودار شماره ۱:پ وت). مقادیر HDL در گروه پروستادین، کاهش معنی‌دار ($p<۰/۰۵$) و در گروه‌های دریافت‌کننده عصاره (با دوز ۵۰۰ و۲۰۰ میلی‌گرم بر کیلوگرم وزن بدن)، افزایش معنی‌داری نسبت به گروه کنترل نشان داد، ولی در گروه دریافت‌کننده عصاره با دوز ۵۰۰ میلی‌گرم بر کیلوگرم وزن بدن

نسبت به دوز ۲۰۰ میلی‌گرم بر کیلوگرم وزن بدن، افزایش غیرمعنی‌داری مشاهده شد(نمودار شماره ۱: ث).

مقادیر LDL در گروه پروستادین، افزایش معنی‌دار (p<۰/۰۵) و در گروه دریافت‌کننده عصاره با دوز ۵۰۰ میلی‌گرم بر کیلوگرم وزن بدن کاهش معنی‌دار و در گروه دریافت‌کننده عصاره با دوز ۲۰۰ میلی‌گرم بر کیلوگرم وزن بدن،کاهش غیرمعنی‌داری را نسبت به گروه کنترل نشان داد (نمودار شماره ۱: ج).



نمودار شماره ۱: الف) مقایسه تغییرات سرمی‌آنزیم ALT در گروه‌های مختلف آزمایشی (حروف یکسان، نشان‌دهنده عدم اختلاف معنی‌دار در سطح p<۰/۰۵ می‌باشد).



نمودارشماره ۱: ب) مقایسه تغییرات سرمی‌آنزیم AST در گروه‌های مختلف آزمایشی (حروف یکسان، نشان‌دهنده عدم اختلاف معنی‌دار در سطح p<۰/۰۵ می‌باشد).



نمودار شماره ۱: پ) مقایسه تغییرات سرمی‌کلسترول در گروه‌های مختلف آزمایشی (حروف یکسان، نشان‌دهنده عدم اختلاف معنی‌دار در سطح p<۰/۰۵ می‌باشد).

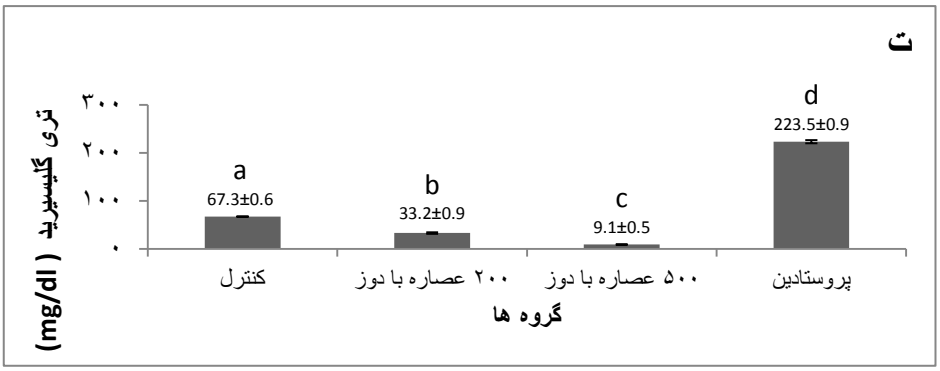

نمودار شماره ۱: ت) مقایسه تغییرات سرمی‌تری‌گلیسرید در گروه‌های مختلف آزمایشی (حروف یکسان، نشان‌دهنده عدم اختلاف معنی‌دار در سطح p<۰/۰۵ می‌باشد).

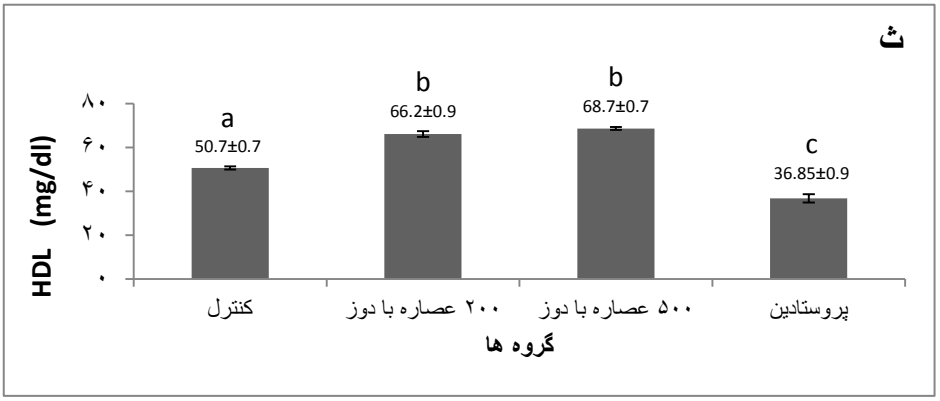

نمودار شماره ۱: ث) مقایسه تغییرات سرمی HDL در گروه‌های مختلف آزمایشی (حروف یکسان، نشان‌دهنده عدم اختلاف معنی‌دار در سطح p<۰/۰۵ می‌باشد).

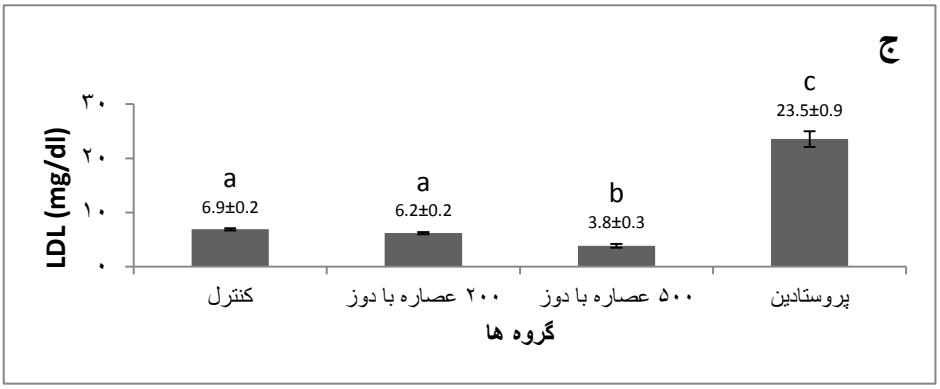

نمودار شماره ۱: ج) مقایسه تغییرات سرمی LDL در گروه‌های مختلف آزمایشی (حروف یکسان، نشان‌دهنده عدم اختلاف معنی‌دار در سطح p<۰/۰۵ می‌باشد).

در مقاطع عرضی تهیه‌شده از بافت کبد در گروه کنترل، ساختار لوبول‌های کبدی و هپاتوسیت‌ها در اطراف ورید مرکزی با ذخایر کربوهیدراتی، نرمال بود (شکل الف). در گروه دریافت‌کننده عصاره (با دوز ۲۰۰میلی‌گرم بر کیلوگرم وزن بدن)؛ ساختار ورید مرکزی و هپاتوسیت‌های اطراف آن طبیعی گزارش شد؛ تنها در برخی نقاط در فضای بینابینی بین ورید مرکزی و فضای پورت، التهاب اندکی مشاهده شد (شکل ب). در گروه دریافت‌کننده عصاره (با دوز ۵۰۰ میلی‌گرم بر کیلوگرم وزن بدن)؛ هپاتوسیت‌ها، ورید مرکزی و فضای پورت ساختار نرمالی داشتند و تغییر خاصی در آنها نسبت به گروه کنترل مشاهده نشد (شکل پ). در گروه پروستادین؛ نکروز کبدی و التهاب در فضای پورت دیده شد، همچنین در این گروه اتساع ورید مرکزی و اتساع سینوزوئیدهای اطراف این ورید در فضای بینابینی قابل‌مشاهده بود.

در برخی از سینوزوئیدها نیز خونریزی دیده شد و فضای پورت، ورید و مجرای صفراوی اتساع یافته بود (شکل ت وث).

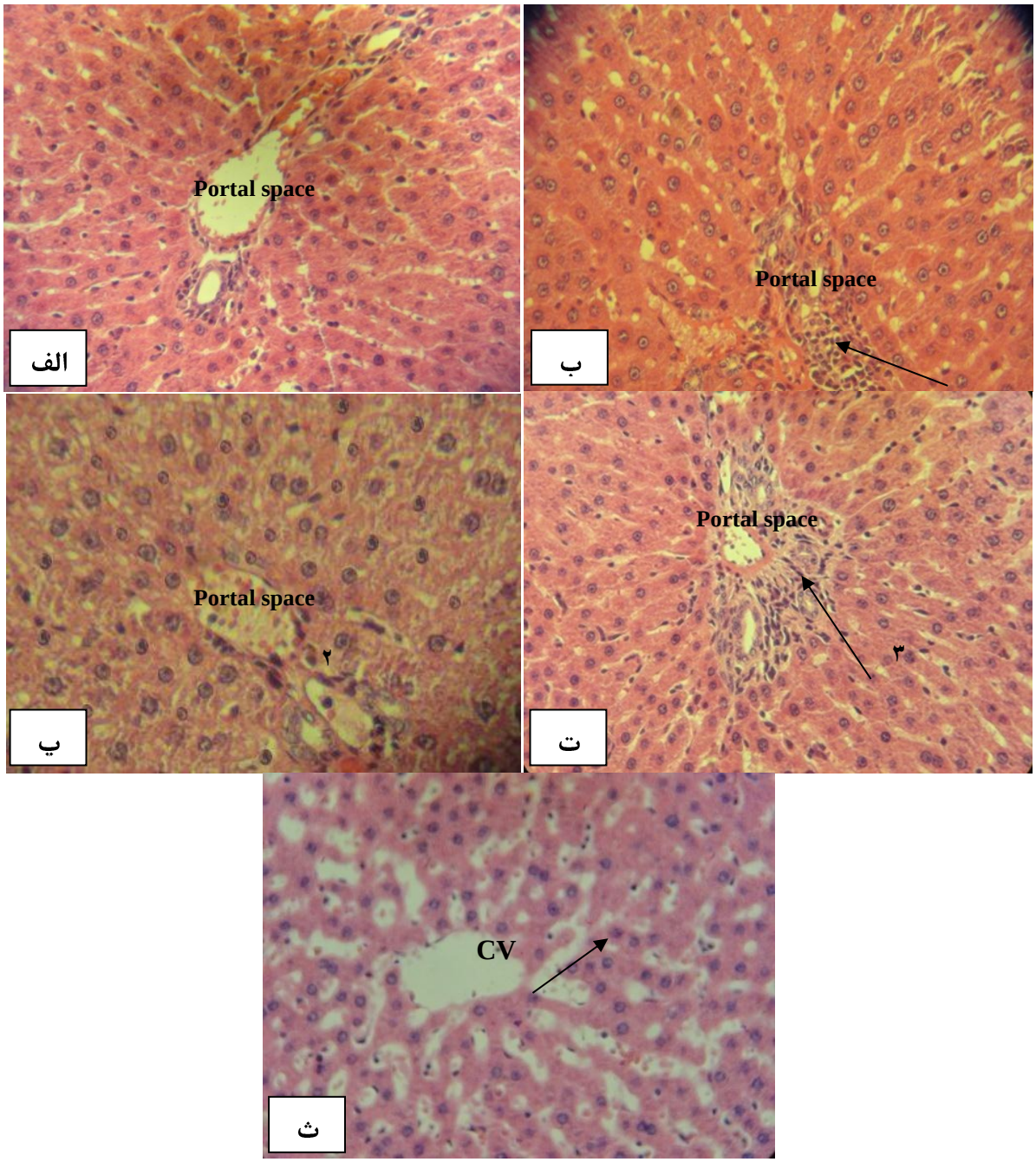

شکل: مقطع عرضی از کبد در گروه‌های مختلف آزمایش با رنگ آمیزی H&E و درشتنمایی ٤٠X

الف: مقطع بافتی کبد گروه کنترل. فضای پورت (Portal space) و هپاتوسیت‌ها دارای ساختار نرمال می‌باشند.

ب: مقطع بافتی کبد گروه دریافت‌کننده پنیرک (با دوز ۲۰۰ میلی‌گرم بر کیلوگرم وزن بدن)،

ساختار هپاتوسیت‌ها طبیعی بوده ولی اندکی التهاب در فضای پورت دیده می‌شود (نوک پیکان).

پ: مقطع بافتی کبد گروه دریافت‌کننده پنیرک (با دوز ۵۰۰ میلی‌گرم بر کیلوگرم وزن بدن).

کبد ساختاری نرمال دارد و تغییری در هپاتوسیت‌ها و فضای پورت نسبت به گروه کنترل دیده نمی‌شود.

ت: مقطع بافتی کبد گروه دریافت‌کننده پروستادین. حضور سلول‌های دفاعی و ایجاد التهاب کبدی در فضای پورت مشاهده می‌گردد (نوک پیکان).

ث: مقطع بافتی کبد گروه دریافت‌کننده پروستادین. اتساع ورید مرکزی(CV) و سینوزوئیدهای (S) اطراف آن (نوک پیکان ۱و۲) و

وجود نکروز در اطراف ورید مرکزی (نوک پیکان ۳) دیده می‌شود.

بحث

کبد بزرگترین اندام داخلی بدن است که سم‌زدایی داروها و دفع محصولات زاید ناشی از تخریب و نوسازی گلبول‌های قرمز را به‌صورت صفرا برعهده دارد. یکی از مهم‌ترین وظایف کبد، جذب چربی و دفاع در مقابل میکروب‌ها و سموم جذب‌شده از راه مواد غذایی است (۷). بررسی بسیاری از آنزیم‌های سرم خون به‌عنوان ملاک‌هایی برای تشخیص تخریب سلول‌های کبدی پیشنهاد شده است که از میان آنها آسپارتات آمینو ترانسفراز (AST) و آلانین آمینو ترانسفراز (ALT) از اهمیت ویژه‌ای برخوردار است. تقریباً در تمام بیماری‌ها و آسیب‌های کبدی، مقادیر سرمی این آنزیم‌ها تا حدودی افزایش می‌یابد. بالاترین مقادیر در شرایطی ایجاد می‌شود که نکروز شدید کبد وجود دارد (۱۱).

ALT عمدتاً در کبد یافت می‌شود، ولی AST علاوه بر کبد در بسیاری از بافت‌های دیگر از جمله عضلات اسکلتی، قلب و مغز نیز یافت می‌شود. بنابراین، نشانگر اختصاصی برای آسیب کبدی آنزیم ALT است (۱۲). در مطالعه حاضر، پروستادین باعث افزایش آنزیم‌های کبدی AST، ALT در موش‌ها شد، همچنین باعث ایجاد نکروز در بافت کبد، به‌خصوص در فضای پورت گردید. در گروه‌های تیمارشده با عصاره پنیرک نیز میزان آنزیم‌های AST، ALT نسبت به گروه کنترل کاهش نشان داد و از نظر بافت‌شناسی، کبد آنها ساختار نرمالی داشت، تنها در گروه دریافت‌کننده عصاره با دوز ۲۰۰ میلی‌گرم بر کیلوگرم وزن بدن، اندکی التهاب در فضای بینابینی مشاهده شد، ولی هیچ‌گونه نکروز بافتی در دوزهای ۲۰۰ و ۵۰۰ میلی‌گرم بر کیلوگرم وزن بدن دیده نشد که احتمالاً این اثرات به دلیل وجود ترکیبات آنتی‌اکسیدانی در گیاه پنیرک بوده است. آنتی‌اکسیدان‌ها به‌طور مستقیم یا غیرمستقیم، سلول‌ها را در برابر آسیب‌های ناشی از رادیکال‌های آزاد محافظت می‌کنند (۲۲). از جمله ترکیبات آنتی‌اکسیدانی موجود در پنیرک، فلاونوئیدها هستند (۴). فلاونوئیدها، گروه بزرگ و پیچیده‌ای از ترکیبات فنلی می‌باشند (۲۳). فعالیت‌های مهم زیست‌شناختی فلاونوئیدهای گیاهی، به‌خصوص اثرات ضدآلرژی، ضدالتهابی و نیز ضدسرطانی آنها اثبات شده است (۲). عملکرد آنتی‌اکسیدانی فلاونوئیدها می‌تواند هم به فعالیت جاروکردن رادیکال‌ها و هم به خاصیت اتصال با فلزات مربوط باشد (۲۴). بنابراین، فلاونوئیدها دارای اثرات حفاظتی در برابر آسیب‌های ناشی از رادیکال‌های آزاد، همچنین سموم کبدی هستند (۲۵)، این ترکیبات با مهار سیستم سیتوکروم P_{450} باعث کاهش رادیکال‌های آزاد می‌شوند (۲۶). طبق بررسی‌های انجام‌شده بر روی فلاونوئیدها، این ترکیبات با افزایش ظرفیت آنزیم‌های آنتی‌اکسیدانی از قبیل گلوتاسیون، گلوتاسیون ردوکتاز، گلوتاسیون پراکسیداز و کاتالاز، موجب احیای سلول‌های آسیب‌دیده شده واز این سلول‌ها محافظت می‌کنند (۲۷). بسیاری از مطالعات نشان داده است ترکیبات فنلی موجود در عصاره گیاهان می‌تواند از اثرات سمی بر کبد جلوگیری کرده و باعث کاهش آنزیم‌های کبدی شود (۲۸)، که با نتایج به دست آمده از مطالعه حاضر همخوانی دارد. پنیرک دارای خاصیت ضدالتهابی است (۲۹). یافته‌ها نشان می‌دهد با افزایش سطح سرمی چربی‌ها و رسوب آنها در کبد، سطح آنزیم‌های کبدی افزایش یافته و افزایش چربی‌ها نیز باعث افزایش لپتین می‌شود (۳۰). از طرفی، ترشح لپتین موجب افزایش التهاب شده و در نهایت باعث افزایش پاسخ‌های ایمنی سلولی و خونی می‌شود (۳۱)، که در این حالت میزان ترشح TNF-α افزایش می‌یابد (۳۲). ثابت شده است افزایش TNF-α در پی نکروز کبدی باعث افزایش آنزیم‌های کبدی می‌شود (۳۳). افزایش TNF-α موجب انباشتگی چربی در کبد شده که نتیجه آن افزایش تولید مواد سمی (رادیکال‌های اکسیژن) در میتوکندری‌ها می‌باشد و در نهایت، منجر به ایجاد التهاب و مرگ سلول کبدی می‌شود (۳۴). در این تحقیق در گروه‌های تیمارشده با پروستادین؛ حضور سلول‌های دفاعی، وجود نکروز و ایجاد التهاب در فضای پورت و افزایش میزان ALT و AST مشاهده شد، درحالی‌که در گروه‌های تیمارشده با پنیرک؛ فقدان حضور سلول‌های دفاعی، عدم وجود نکروز و کاهش میزان آنزیم‌های کبدی، همچنین عدم ایجاد التهاب بجز اندکی التهاب در گروه دوز پایین عصاره دیده شد که این اثرات با توجه به خاصیت ضدالتهابی و آنتی‌اکسیدانی پنیرک قابل‌توجیه است. برطبق بررسی‌های صورت‌گرفته بر روی گیاه پنیرک، این گیاه به دلیل داشتن فلاونوئیدها مانع پراکسیداسیون لیپیدی می‌شود (۲۴). در تصلب شرائین (آرترواسکلروزیس)، استرهای کلسترول

برای تشکیل سلول‌های حبابی در آندوتلیال عروق تجمع می‌یابند که منشأ این کلسترول از LDL است. در بدن موجود زنده شکل اکسیده استیل LDL؛ یعنی OXLDL وجود دارد که یک ماده قوی کموتاکتیک برای ماکروفاژها و مسئول تجمع کلسترول در آنها و ایجاد آرترواسکلروزیس می‌باشد. فلاونوئیدها به‌عنوان از بین‌برنده رادیکال‌های آزاد اکسیژن، با مهار اکسایش LDL باعث بهبود آترواسکلروزیس می‌شوند و تجزیه بعدی OXLDL را به‌وسیله مونوسیت‌های مشتق‌شده از ماکروفاژها مهار می‌کنند (۳۵). نصیری اصل و همکاران در مطالعه خود روی جنس دیگری از خانواده پنیرک به نام گزنه نشان دادند این گیاه موجب کاهش کلسترول و LDL، همچنین آنزیم‌های کبدی می‌شود (۳۶). همچنین Daher و همکاران با مطالعه بر روی گیاه گزنه به این نتیجه دست یافتند که این گیاه باعث کاهش کلسترول کل و نسبت LDL/HDL می‌شود که این نتیجه نشان می‌دهد احتمالاً این گیاه نقش مستقیمی در سنتز و متابولیسم لیپوپروتئین‌ها برعهده دارد (۳۷). خلیلی و همکاران نیز در مطالعه خود نشان دادند اثر گیاه گزنه، بر کاهش میزان کلسترول، LDL و آنزیم‌های کبدی و جلوگیری از ایجاد آسیب‌های کبدی می‌تواند به دلیل خواص آنتی‌اکسیدانی و ضدالتهابی این گیاه باشد (۱۷). از این‌رو کاهش در میزان کلسترول، LDL و آنزیم‌های کبدی در گروه‌های تیمارشده با عصاره پنیرک در این مطالعه قابل‌توجیه است.

نتیجه‌گیری

نتایج این مطالعه نشان داد پروستادین با افزایش میزان کلسترول، تری‌گلیسرید، LDL و کاهش میزان HDL موجب افزایش آنزیم‌های کبدی AST، ALT، ایجاد التهاب و نکروز کبدی می‌شود. اما گیاه پنیرک با داشتن خاصیت آنتی‌اکسیدانی و ضدالتهابی خود می‌تواند از بافت کبد محافظت نموده و میزان آنزیم‌های کبدی AST، ALT را کاهش دهد. همچنین این گیاه با کاهش میزان کلسترول، تری‌گلیسرید، LDL و افزایش میزان HDL موجب کاهش سطح سرمی چربی‌ها و در نتیجه کاهش میزان آنزیم‌های کبدی می‌شود. بنابراین، گیاه پنیرک می‌تواند جایگزین مناسبی برای داروهای شیمیایی مانند پروستادین که ایجادکننده آسیب‌های کبدی است، در سقط‌درمانی باشد.

References:

1. Takagi S, Yoshida T, Togo Y, Tochigi H, Abe M, Sakata H, et al. The effects of intra myometrial injection of PGF2a on severe postpartum hemorrhage. Prostaglandins 1976;12(4):565-72.

2. Ahmed B, Alam T, Varshney M, Khan SA. Hepatoprotective of two plants belonging to the Apiaceae and the Euphorbiaceae family. J Ethnopharmacol 2002;79(3):313-6.

3. Seyyednejad SM, Koochak H, DArabpour E, Motamdi H. A surrvey on hibiscus rosa-sinensis, alcea rosea l and malva neglecta wallr as antibacterial agents. Asian Pacific J Trop Med 2010 May; 3(5):351-5.

4. Ozudog˘u B, Akaydın G, Erik S, Yesilada E. Inferences from an ethnobotanical field expeditionin the selected locations of Sivas and Yozgat provinces (Turkey). J Ethnopharmacol 2011;137(1):85-98.

5. Ezer N, Arısan OM. Folk medicines in Merzifon (Amasya, Turkey). Turk J Bot 2006;30:223-30.

6. Baytop T. Therapy with plants in Turkey. İstanbul: İstanbul University Pub; 1984. p. 226-7.

7. Shkolnik K, Tadmor A, Ben-Dor S, Nevo N, Galiani D, Dekel N. Reactive oxygen species are indispensable in ovulation. Proc Natl Acad Sci U S A 2010;108(4):1462-7.

8. Jamali R, Jamali A. Fatty Liver Disease. Kashan: Davat; 2010. p. 9-10. [Text in Persian]

9. Giannini EG, Testa R, Savarino V. Liver enzyme alteration: A guide for clinicians. CMAJ 2005;172(3):367-79.

10. Liu TY, Lu SN, Su WP, Chang WY, Wang LY, Hsieh MY, et al. Prediction of fatty liver from serum triglyceride levels and body weight indexs. Gaoxing Yi Xue Ke Xue Za Zhi 1990;6(6):289-94.

11. Foreston WC, Tedesco FJ, Starnes EC, Shaw CT. Marked elevation of serum transaminase activity associated with extrahepatic biliary tract disease. J Clin Gastroenterol 1985;7(6):502-5.

12. Aniya Y, Koyama T, Miyagi C, Miyahira M, Inomata C, Kinoshita S, et al. Free radical scavenging and hepatoprotective actions of the medicinal herb, Crassocephalum crepidioides from the Okinawa Islands. Biol Pharm Bull 2005;28(1):19-23.

13. Sharma I, Dhaliwal LK, Saha SC, Sangwan S, Dhawan V. Role of 8-iso-prostaglandin F2alpha and 25-hydroxycholesterol in the pathophysiology of endometriosis. Fertil Steril 2010;94(1):63-70.

14. Conino BG, Lee JB, McMorrow Gv. Circulatory effect of prostaglandins. Circulation 1968;38:60.

15. Bachi A, Brambilla R, Fanelli R, Bianchi R, Zuccato E, Chiabrando C. Reduction of urinary 8-epi-prostaglandin F2a during cyclo-oxygenase inhibition in rats but not in man. Br J Pharmacol 1997;121(8):1770-4.

16 .Kirton KT, Pharriss BB, Forbes AD. Some Effects of prostsglandins E_2 and F_{2a} on pregnant rhesus monkey. Biol Reproduc 1970;3:163-8.

17. Khalili M, Sahraee H, Hassanpour E, Ezati M. Anti-inflammatory effect of alcoholic stinging nettle extract in male nmri rats. J Med Plant 2007;6(22):46-53. [Full Text in Persian]

18. Sattari M, Shahbazi N, Najar Peeryeh S. An assessment of antibacterial effect of alcoholic and aquatic extracts of Eucalyptus leaves on Pseudomonas aeruginosa. Modares J Med Sci Pathobiol 2006;8(1):19-23. [Full Text in Persian]

19. Ahmad I, Beg AZ. Antimicrobial and phytochemical Studies on45 Indian medicenal plants aganst multi-drug resistant human pathogens. J Ethnopharmacol 2001;74(2):113-23.

20. Arzi A, Nazarikhoorasgani Z, Rahmani M. Study the effects of Malvasylvestris hydro-alcoholic extract on The carrageenan-induced inflammation in male rat paw. Jentashapir 2013;4(1):1-10. [Full Text in Persian]

21. Thomas CMG, Bastiaans LA, Rolland R. Effect of prostaglandin F2a, indomethacin and estradiol on ovum transport and pregnancy in golden hamster. Biol Reprod 1980;23(4):687-98.

22. Biesalski HK, Frank J. Antioxidants in nutrition and their importance in the anti-oxidative balance in the immune system. Immun Infekt 1995;23(5):166-73.

23. Hollman PCH, Arts ICW. Flavonols, Flavones and Flavonols-nature, occurrence and dietary burden. J Sci Food Agric 2000;80(7):1081-930.

24. Doyle M, Dolan M. Violence risk assessment combinig actuarial and clinical information to structure clinical judgment for formulation and management of risk. J Psychiatr Ment Health Nurs 2002;9(6):649-57.

25. Pérez-Carreón JI, Cruz-Jiménez G, Licea-Vega JA, Arce Popoca E, Fazenda SF, Villa-Treviño S. Genotoxic and antigenotoxic properties of Calendula officinalis extract in ratliver cell cultures tread with diethyinitrosamin. Toxicol Invitro 2002;16:253-8.

26. Cordova CA, Siqueira IR, Netto CA, Yunes RA, Volpato AM, Cechinel Filho V, et al. Protective properties of butanolic extract of the Calendula officinalis L. (marigold) against lipid peroxidation of rat liver microsomes and action as free radical scavenger. Redox Rep 2002;7(2):95-102.

27. Bahrami Karkevandi M, Moshtaghian SJ, Madani SH, Mahzoni P, Adibi Sh, Kazemi S. The effects of hydroalcoholic extract of Artemisia Aucherionbleomycin induced pulmonary fibrosis in rats. Shahrekord Univ Med Sci J 2011; 12:33-40. [Full Text in Persian]

28. Taheri S, Zarei A, Changizi Ashtiyani S, Rezaei A, Zaheiri S. Evaluation of the effects of hydroalcholic extract of Berberis Valgarisroot on the activity of liver enzymes in male hypercholestrolemic rats. Avicenna J Phytomed 2012;2(3):153-61.

29. Dalar A, Turker M, Konczak I. Antioxidant capacity and phenolic constituents of Malva neglecta Wallr and Plantago lanceolata L. from Eastern Anatolia Region of Turkey. J Herb Med 2012;2(2):42-51.

30. Bush BM. Interpretation of laboratory results for small animal clinicians. New York: Wiley-Blackwell Publication; 1992. p. 408-10.

31. Gainsford T, Willson TA, Metcalf D, Handman E, McFarlane C, Ng A, et al. Leptin can induce proliferation, differentiation, and functional activation of hemopoietic cells. Proc Natl Acad Sci USA 1996;93(25):14564-8.

32. Hersoug LG, Linneberg A. The link between the epidemics of obesity and allergic diseases: Does obesity induce decreased immune tolerance. Allergy 2007;62(10):1205-13.

33. Shariati M, Zarei A. The study of Physalis Alkekengi extract on liver function. [MSc Thesis]. Kazeron: Azad University of Kazeron; 2006. [Text in Persian]

34. Marchesini G, Marzocchi R, Agostini F, Bugianesi E. Nonalcoholic fatty liver disease and the metabolic syndrome. Curr Opin Lipidol 2005;16(4):421-7.

35. Shariatzadeh MA, Malekirad A, Desfolian A. Free radicals and antioxidants. Tehran: Ayig; 2009. p. 110. [Text in Persian]

36. Nassiri-Asl M, Zamansoltani F, Abbasi E, Daneshi MM, Zangivand AA. Effects of Utricadioica extract on lipid profile in hypercholestrolemic rats. Zhong Xi Yi Jie He Xue Bao 2009;7(5):428-33.

37. Daher CF, Baroody KG, Baroody GM. Effect of Urticadioica extract hntake upon blood profile in the rats. Fitoterapia 2006;77(3):183-8.