

Ureterouterine Fistula Following Caesarean Section in a Young Woman: A Case Report

Ramin Haghighi¹, Seyed Hassan Seyed Sharifi^{2*}

¹Department of Urology of Imam Ali Hospital, North Khorasan University of Medical Sciences, Bojnurd, Iran.

²Student Research Committee, Faculty of Medicine, North Khorasan University of Medical Sciences, Bojnurd, Iran.

*Corresponding Author:
Seyed Hassan Seyed Sharifi, Student Research Committee, Faculty of Medicine, North Khorasan University of Medical Sciences, Bojnurd, Iran.

Email:
hsharifi368@yahoo.com

Received: 9 May, 2016

Accepted: 6 Nov, 2016

Abstract

Background and Objectives: Urinary incontinence following gynecologic surgeries is one of the complications of these surgeries and usually occurs due to the formation of urogenital fistula. Ureterouterine fistula is rare and difficult to diagnose. In this study, a case of uterine fistula was studied in a young woman after cesarean section.

Case Report: The patient was a 29-year-old woman with paradoxical incontinence, who referred to urology clinic of Imam Ali Hospital in Bojnurd. Paradoxical urinary incontinence started 40 days after cesarean section. The imaging confirmed the presence of Ureterouterine fistula. Supportive treatments, including rest and urinary catheterization, were not effective in improving the patient's condition. The main purpose of the treatment was to maintain the function of the involved kidneys and also to maintain the integrity of the ureter, which the patient underwent surgery according to clinical conditions.

Keywords: Uterus; Fistula; Urinary incontinence.

فیستول حالب به رحم، در یک خانم جوان بعد از سزارین: گزارش مورد

رامین حقیقی^۱، سیدحسن سیدشریفی^{۲*}

چکیده

زمینه و هدف: بی‌اختیاری ادراری در پی جراحی‌های ژنیکولوژی، جزء عوارض این نوع جراحی‌ها بوده و معمولاً به دلیل ایجاد فیستول اروژنیتال اتفاق می‌افتد. فیستول بین حالب و رحم، به‌طور معمول نادر است، همچنین تشخیص آن مشکل می‌باشد. در این مطالعه به یک مورد فیستول حالب به رحم در یک خانم جوان، بعد از سزارین پرداخته شده است.

معرفی مورد: بیمار، خانم ۲۹ ساله‌ای است که با بی‌اختیاری پارادوکس به کلینیک اورولوژی بیمارستان امام علی (ع) بجنورد مراجعه کرده بود. بی‌اختیاری ادراری پارادوکس بیمار، ۴۰ روز پس از جراحی سزارین آغاز شد. تصویربرداری انجام شده وجود فیستول بین حالب و رحم را تأیید کرد. درمان‌های حمایتی انجام شده شامل استراحت و کاتتریزاسیون ادراری، در بهبود وضعیت بیمار مؤثر نبود.

هدف اصلی در درمان، حفظ عملکرد کلیه درگیر، همچنین حفظ تمامیت حالب بود که با توجه به شرایط بالینی، بیمار تحت عمل جراحی قرار گرفت.

کلید واژه‌ها: حالب؛ فیستول؛ بی‌اختیاری ادراری.

^۱گروه اورولوژی بیمارستان امام علی، دانشگاه علوم پزشکی خراسان شمالی، بجنورد، ایران.

^۲کمیته تحقیقات دانشجویی، دانشکده پزشکی، دانشگاه علوم پزشکی خراسان شمالی، بجنورد، ایران.

* نویسنده مسئول مکاتبات:

سید حسن سیدشریفی، کمیته تحقیقات دانشجویی، دانشکده پزشکی، دانشگاه علوم پزشکی خراسان شمالی، بجنورد، ایران؛

آدرس پست الکترونیکی:

hsharifi368@yahoo.com

تاریخ دریافت: ۱۳۹۵/۲/۱۹

تاریخ پذیرش: ۱۳۹۵/۹/۱۵

لطفاً به این مقاله به‌صورت زیر استناد نمایید:

Haghighi R, Seyed Sharifi SH. Ureterouterine fistula following caesarean section in a young woman: A case report.

Qom Univ Med Sci J 2017;11(6):127-131. [Full Text in Persian]

مقدمه

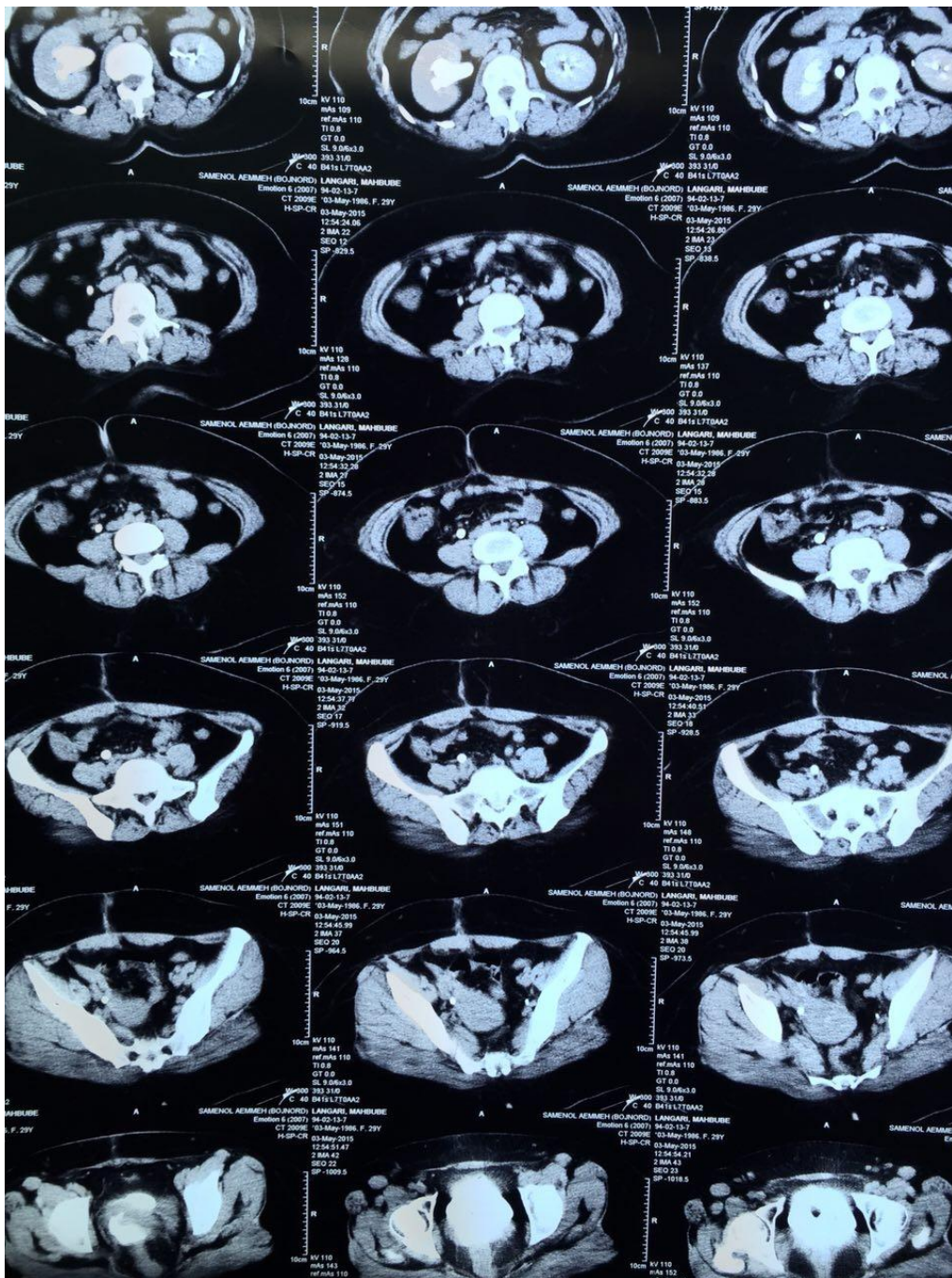
بی‌اختیاری ادرار عبارت است از نشت غیرارادی ادرار که به صورت عینی قابل مشاهده بوده و به عنوان یک مشکل بهداشتی، اجتماعی و روانی در افراد مبتلا مطرح می‌باشد. بی‌اختیاری ادرار انواع مختلفی دارد که شامل: بی‌اختیاری استرسی، فوریتی، سرریز و بی‌اختیاری ادرار پارادوکس (۱) است. بی‌اختیاری استرسی نسبت به سایر انواع، شایع‌تر و بی‌اختیاری پارادوکس نسبت به سایر انواع، شیوع کمتری دارد که معمولاً در اثر آسیب حالب ایجاد می‌شود. آسیب حالب به‌طور معمول، منشأ یا تروژنیک دارد و در اثر جراحی‌های شکمی و لگنی رخ می‌دهد. آسیب به حالب در جراحی به روش لاپاراسکوپیک، ۳-۵٪ گزارش شده است. یکی از آسیب‌ها، ایجاد فیستول بین حالب و رحم بوده که شایع‌ترین علت آن، سزارین است و فرد در پی آن با بی‌اختیاری پارادوکس مراجعه می‌کند (۲). در مقاله حاضر به یک مورد فیستول حالب به رحم در یک خانم جوان به دنبال سزارین همراه با بی‌اختیاری پارادوکس پرداخته شده است.

شرح مورد

بیمار، خانم ۲۹ ساله‌ای است که در پاییز سال ۱۳۹۴ در پی ترشحات آبکی واژینال که از ۲ هفته پیش شروع شده بود، به کلینیک ارولوژی بیمارستان امام علی (ع) بجنورد مراجعه کرد. شروع این مشکل، ۴۰ روز بعد از انجام عمل سزارین بود. ترشحات بیمار به شکل رقیق، آبکی و بی‌رنگ و خروج آن نیز خودبه‌خودی، بدون سوزش همراه با خارش و درد بود. در ترشحات بیمار، ادرار نیز دیده می‌شد.

بیمار شکایت دیگری را ذکر نکرد. بیمار دفع ادرار طبیعی همراه با کنترل از طریق پیشابراه در کنار بی‌اختیاری از واژن (بی‌اختیاری پارادوکس) را نیز ذکر کرد. اقدامات محافظه‌کارانه، از جمله کاتتریزاسیون ادراری تأثیری در وضعیت بیمار و کاهش ترشحات نداشت.

علائم حیاتی بیمار در هنگام پذیرش و معاینه بالینی، کاملاً طبیعی بود. بیمار در معاینه، یک الگوی کاملاً طبیعی ادرار از طریق پیشابراه داشت. با توجه به شرح حال وی مبنی بر خروج ادرار از واژن، همچنین سابقه سزارین، تشخیص بی‌اختیاری ادراری پارادوکس به دلیل وجود فیستول حالب - رحم مطرح شد. سونوگرافی، هیدروویورترونفروز راست را گزارش کرد. جهت تشخیص فیستول، بیمار تحت انجام اوروگرافی وریدی و بلافاصله سی‌تی‌اسکن بدون تزریق (CT-IVU) قرار گرفت. با توجه به نتایج تصویربرداری و ورود ماده حاجب از حالب به رحم، تشخیص فوق تأیید شد. بیمار همچنین تحت سیستوسکوپی قرار گرفت که طی آن پیشابراه و مثانه، طبیعی بود. در یورتروسکوپی انجام‌شده، دیستال حالب سمت راست، حدوداً ۴ سانتی‌متر بالاتر از محل اتصال به مثانه، دچار انسداد کامل شده بود. بعد از کامل شدن ارزیابی و قطعی شدن تشخیص با توجه به اینکه انسداد حالب در محل ایجاد فیستول به حدی بود که امکان عبور استنت نبود. شرایط، همچنین روش‌های درمانی با بیمار در میان گذاشته شد و با رضایت بیمار، جراحی قطع حالب، پروگزیمال به فیستول و آناستوموز آن به مثانه انجام شد. بیمار بعد از انجام عمل جراحی با حال عمومی مناسب مرخص شد و در پیگیری‌های انجام‌شده، بیمار هیچ شکایتی از عوارضی چون بی‌اختیاری ادرار، عفونت ادراری و یا سایر شکایت‌های ادراری نداشت (شکل).



شکل: سی تی اسکن بیمار مبتلا به فیستول بین حالب و رحم در پی سزارین.

بحث

آسیب به حالب معمولاً یا تروژنیک است که در اثر جراحی در ناحیه شکم و لگن ایجاد شده و شیوع آن برابر ۳-۵٪ می باشد (۲). یکی از آسیب‌های وارده به حالب در اثر جراحی، فیستول حالب به رحم بوده که حدوداً ۱/۵-۱/۷٪ از کل موارد فیستول‌های ادراری را شامل می‌شود (۳). شایع‌ترین و مهم‌ترین علت ایجاد فیستول حالب به رحم، سزارین است (۲، ۳). امروزه،

جراحی سزارین نسبت به گذشته افزایش یافته و طبیعی است که در پی آن، عوارض آن نیز شایع‌تر می‌شود. بیمار مقاله حاضر با فیستول حالب به رحم مراجعه کرده بود، همچنین بیمار سابقه عمل جراحی سزارین را که اخیراً انجام داده بود، ذکر کرد. Nabi و همکاران، Koziak و همکاران و Nurira و همکاران، موارد مشابهی از فیستول حالب به رحم را که در پی سزارین ایجاد شده بود گزارش کردند (۳-۵).

فیستول و رفع بی‌اختیاری ادرار از واژن شد. همچنین بعد از خروج استنت و نفروستومی، بی‌اختیاری مجدداً مشاهده می‌شود یا اصلاً بهبودی از همان ابتدا حاصل نشده و یا انسداد حالب در محل ایجاد فیستول به‌حدی است که امکان عبور استنت وجود ندارد که در این صورت جراحی قطع حالب پروگزیمال به فیستول و آناستوموز آن به مثانه لازم می‌شود (۳). در مورد بیمار مورد نظر، به دلیل کامل بودن انسداد، از ابتدا بیمار کاندید جراحی باز شد که با روش درمانی Koziak و همکاران مطابقت داشت (۴). هرچند که فیستول حالب به رحم، عارضه‌ای نادر بوده و درصد کمی از کل موارد آسیب به حالب را تشکیل می‌دهد؛ ولی این عارضه پیشگیری خاصی نداشته و تنها در بیماری که با شرح حال بی‌اختیاری ادرار پارادوکس، مراجعه و شرح حال سزارین و یا سایر اعمال لگنی را اخیراً ذکر کرده، باید فیستول حالب به رحم مورد توجه قرار گیرد.

این عارضه، جزء عوارض نادر جراحی‌های ناحیه شکم و لگن بوده و غیرقابل پیشگیری است، ولی با افزایش مهارت، تجربه و دقت جراح می‌توان شیوع آن را کاهش داد، هرچند با توجه به اینکه بیشتر جراحی‌های ناحیه لگن، به‌خصوص رحم در شرایط استرس‌زا و اورژانسی انجام می‌شود، نمی‌توان آن را به صفر رساند. در بیماری که با شرح حال بی‌اختیاری ادرار پارادوکس مراجعه می‌کند و شرح حال سزارین و یا سایر اعمال لگنی را اخیراً ذکر کرده، باید فیستول حالب به رحم مورد توجه قرار گیرد و در مورد این افراد، مهم‌ترین نکته، تشخیص سریع این عارضه بوده که به‌راحتی قابل درمان است.

فیستول یک‌طرفه حالب به رحم، معمولاً خود را با بی‌اختیاری ادرار پارادوکس نشان می‌دهد که در این نوع بی‌اختیاری، فرد به‌صورت کاملاً طبیعی از طریق پیشابراه دفع ادرار داشته که تحت کنترل فرد است، ولی به همراه آن دفع بدون کنترل ادرار از طریق واژن را نیز دارد (۲-۳)، همچنین در هنگام معاینه بیمار با اسپکولوم، خروج ادرار از سرویکس نیز دیده می‌شود (۳). بیمار این مقاله، در پی فیستول حالب به رحم با بی‌اختیاری ادرار پارادوکس مراجعه کرده بود. Lanary و همکاران، Koziak و همکاران و Nurira و همکاران نیز مواردی از فیستول حالب به رحم را که تظاهر اولیه آن به‌صورت بی‌اختیاری ادرار پارادوکس بوده و در آن جهت تشخیص فیستول حالب به رحم از CT، IVU، شکم و لگن، سیستوگرام، سیستوسکوپی و گاهی یورتروسکوپی استفاده شده، گزارش کرده‌اند (۲-۵). در CT IVU انجام‌شده بیمار مورد نظر؛ محل درگیری و آسیب حالب تشخیصی بود و با اپک شدن حفره رحم در بیمار، ارتباط بین رحم و حالب نیز مسجل گردید.

به دلیل نادر بودن فیستول حالب به رحم، راهنمای درمانی مشخصی جهت درمان و برخورد با این نوع فیستول وجود ندارد؛ البته مهم‌ترین هدف در درمان فیستول حالب به رحم، حفظ عملکرد کلیه و در ادامه، حفظ تمامیت حالب است (۳). درمان بسته به میزان انسداد حالب، متفاوت است، البته زمان مراجعه بیمار در انتخاب نوع درمان مهم نیست. چنانچه باوجود برقراری فیستول، انسداد حالب کامل نباشد می‌توان با تعیبه استنت حالب به تنهایی و یا به‌همراه تعیبه نفروستومی، منتظر انسداد کامل

References:

1. Umlauf MG, Mathis JA. Urinary incontinence among primiparous women. *Urol Nurs* 1995;15(4):112-16.
2. Lanary KA, Hashim H, Iacovou J. Ureterouterine fistula post caesarean section: A case report. *Cases J* 2008;20(1):253.
3. Nabi G, Hemal K, Kumar M, Ansari MS, Dorairajan ND. Diagnosis and management of post-caesarean ureterouterine fistulae. *Int Urogynecol J* 2000;11(6):389-91.
4. Koziak A, Marcheluk A, Szcześniewski R, Dorobek A, Kania P, Dmowski T. Uretero-uterine fistula as complication of the caesarean section. *Ginekol Pol* 2004;75(12):959-62.
5. Nouira Y, Ben Younes A, Barrak A, Chelly H, Horchani A. Uretero-uterine fistula: What is the role of ureteroscopy. *J Gynecol Obstet Biol Reprod* 2000;29(4):423-25.