

## اثرات هیستولوژیک ال - آرژینین بر عضله بطنی موش های صحرائی تحت درمان با آهن

محمد صوفی آبادی<sup>۱</sup>، فرزاد رجایی<sup>۲</sup>

<sup>۱</sup>استادیار فیزیولوژی، دانشکده پزشکی، دانشگاه علوم پزشکی قزوین، قزوین، ایران.  
<sup>۲</sup>دانشیار علوم تشریح، دانشکده پزشکی، دانشگاه علوم پزشکی قزوین، قزوین، ایران.

### چکیده

**زمینه و هدف:** سرباری آهن برای بدن زیانبار است و می تواند با ایجاد استرس اکسیداتیو به بافت های مختلف بدن از جمله میوکاردا آسیب برساند. بنابراین عوامل آنتی اکسیدان می توانند آثار سوء ناشی از آن را خنثی نمایند. طبق گزارشات موجود ال - آرژینین به عنوان پیش ساز با تولید اکسید نیتریک، اثر آنتی اکسیداتیو دارد. این مطالعه با هدف تعیین اثرات هیستولوژیک بار اضافی آهن بر عضله بطنی و اثر پیشگیرانه ال - آرژینین بر آن در موش های صحرائی نر انجام گرفت.

**روش بررسی:** در این مطالعه تجربی ۴۰ سر موش صحرائی نر با محدوده وزنی ۲۵۰-۳۰۰ گرم انتخاب و به طور تصادفی به پنج گروه مساوی ۱- گروه کنترل ۲- آهن ۱۰ میلی گرم بر کیلوگرم ۳- آهن ۱۰ میلی گرم بر کیلوگرم ۴- آرژینین ۱ میلی گرم بر میلی لیتر ۴- آهن ۵۰ میلی گرم بر کیلوگرم ۵- آهن ۵۰ میلی گرم بر کیلوگرم ۶- آرژینین ۱ میلی گرم بر میلی لیتر، تقسیم شدند. تمامی حیوانات پس از تیمار ۶ هفته ای بیهوش و قلب آنها خارج گردید و در ادامه برشی از عضله بطن چپ در نوک قلب تهیه و پس از فیکساسیون با فرمالین ۱۰٪ و رنگ آمیزی هماتوکسیلین و ائوزین، از نظر مرفولوژیک بررسی شد. شاخص های میکروسکوپی مورد ارزیابی شامل: تورم سلولی، اتساع و پرخونی عروق، نکروز سلولی و دفورمیتی بافتی بود. در این مطالعه نوع آسیب وارده به بافت و شدت آن نیز بررسی گردید. داده ها با استفاده از آزمون مجذور کای تجزیه و تحلیل شدند، و  $P < 0/05$  سطح معنی دار اختلاف ها تلقی گردید.

**یافته ها:** نتایج حاصله تغییرات متوسطی را در میوکاردا بطنی گروه دوم نشان داد که در مقایسه با گروه کنترل معنی دار بود ( $P < 0/05$ ). در میوکاردا بطنی گروه سوم تغییرات کمی دیده شد که این تغییرات اختلاف معنی داری با گروه کنترل نداشت ( $P = 0/84$ ). نمای میکروسکوپی میوکاردا بطنی در گروه چهارم تغییرات شدیدی را نشان داد که در مقایسه با گروه کنترل معنی دار بود ( $P < 0/01$ ). همچنین در نمای میکروسکوپی میوکاردا بطنی در گروه پنجم تغییرات کمی مشاهده گردید، که این تغییرات اختلاف معنی داری با گروه کنترل نداشت.

**نتیجه گیری:** این مطالعه نشان داد که آهن اضافی موجب تغییرات سوء بافتی میوکاردا می شود و ال - آرژینین می تواند از اثر سوء سرباری آهن بر بافت قلبی بکاهد. بنابراین ال - آرژینین دارای اثر حفاظتی قلب هنگام استرس بار آهن است.

**کلید واژه ها:** آهن؛ آرژینین؛ اثرات هیستولوژیک؛ میوکاردا.

نویسنده مسئول مکاتبات: دانشکده پزشکی، دانشگاه علوم پزشکی قزوین، قزوین، ایران؛

آدرس پست الکترونیکی: rajaeif@yahoo.com

تلفن: ۰۹۱۲۲۸۱۷۴۲۱

تاریخ پذیرش: ۸۸/۹/۸

تاریخ دریافت: ۸۸/۴/۲۰

## مقدمه

متنوعی به همراه دارد. اگر مقدار این ماده در بدن افزایش یابد خود به‌عنوان یک استرسور عمل می‌کند. مثلاً در مطالعات ایسکمی-ری پرفیوژن، متعاقب ایسکمی باعث آسیب کلیه می‌شود (۹). اکسید نیتریک می‌تواند به‌تنهایی و هم با تولید پراکسی نیتريت ایجاد آسیب نماید (۱۰). آهن و اکسید نیتریک با یکدیگر تداخل دارند برای نمونه در سلول‌های لوله‌ی نزدیک کلیوی، آهن با افزایش تولید اکسید نیتریک آسیب سلولی را تشدید می‌کند (۱۱). با این وجود در کبد با آنکه افزایش تولید اکسید نیتریک به‌هنگام تجویز لیپوپولی ساکارید به سلول‌های کبدی آسیب می‌رساند، اما زمان مصرف توأم آهن و لیپوپولی ساکارید، اثرات مخرب آهن توسط اکسید نیتریک تولید شده را مهار می‌نماید (۱۲،۱۳). برخی از گزارشات حاکی از آن است که ال-آرژینین (پیش‌ساز اکسید نیتریک) اثر آنتی‌اکسیدانی دارد و توانسته است از آسیب اکسیداتیو بکاهد و آزادسازی آهن در بافت‌ها را تعدیل نماید. برای مثال به‌هنگام استرس عروقی ناشی از دیابت نوع II، ال-آرژینین با کاهش پراکسیداسیون چربی اثر حفاظتی نشان می‌دهد (۱۴). در مجموع اکسید نیتریک نقشی دوگانه در ایجاد و یا مهار استرس اکسیداتیو بازی می‌کند. لذا با توجه به اهمیت سیستم ال-آرژینین-اکسید نیتریک در آسیب و یا حفاظت سلولی و به دلیل فقدان مطالعات مورفولوژیک در این زمینه، این مطالعه با هدف تعیین اثر تجویز مزمن آهن به‌تنهایی و نیز به همراه ال-آرژینین بر بافت میوکارد بطنی در موش صحرایی نر انجام گردید.

## روش بررسی

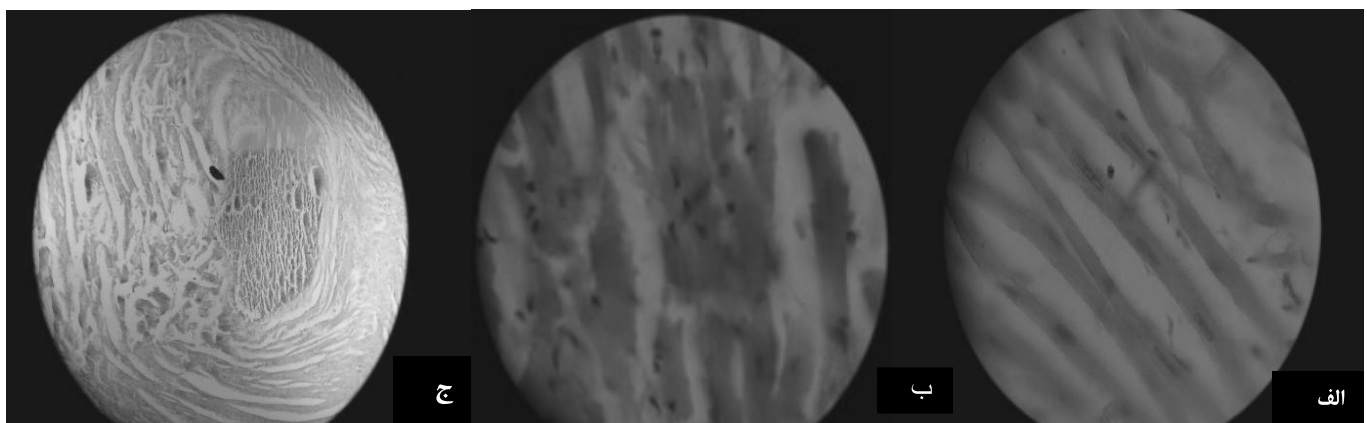
در این مطالعه‌ی تجربی که در سال ۱۳۸۶ در دانشگاه علوم پزشکی قزوین صورت گرفت، ۴۰ سر موش نر صحرایی (رت) با محدوده‌ی وزنی ۲۵۰-۳۰۰ گرم انتخاب و به‌صورت تصادفی به پنج گروه ۸ تایی شامل: ۱- گروه کنترل، ۲- آهن ۱۰ میلی‌گرم بر کیلوگرم، ۳- آهن ۱۰ میلی‌گرم بر کیلوگرم و ال-آرژینین ۱ میلی‌گرم بر میلی‌لیتر، ۴- آهن ۵۰ میلی‌گرم بر کیلوگرم و ال-آرژینین ۵۰ میلی‌گرم بر کیلوگرم و ال-آرژینین ۱ میلی‌گرم بر میلی‌لیتر تقسیم شدند. داروها از شرکت سیگما تهیه گردید. آهن روزانه به‌صورت داخل صفاقی تزریق و ال-آرژینین هم به آب نوشیدنی آنها افزوده شد. به گروه کنترل

آهن به‌عنوان یکی از عناصر حیاتی مورد نیاز بدن برای واکنش‌های بیولوژیک سلولی ضروری می‌باشد، و عملکردهای متابولیک مختلفی مثل انتقال اکسیژن و شرکت در واکنش‌های آنزیمی را بر عهده دارد. بیشتر آهن بدن به پروتئین متصل است، ولی مقدار کمی هم به‌صورت کمپلکس محلول با وزن کم وجود دارد. آهن آزاد سمی است زیرا می‌تواند از طریق واکنش فنتون از سوپراکسید و پراکسید هیدروژن رادیکال‌های هیدروکسیل تولید نماید (۱،۲). لذا هنگام تجمع در بدن با ایجاد رادیکال‌های آزاد هیدروکسیل باعث پراکسیداسیون چربی، تجزیه‌ی DNA و تخریب ماکرومولکول‌ها مثل پروتئین‌ها و کربوهیدرات‌ها شده که در نهایت آسیب و مرگ سلول را در پی دارد (۳،۴). در برخی حالات پاتولوژیک و بیماری‌هایی مانند بتا-تالاسمی ماژور و هموکروماتوز ارثی، بار آهن بدن افزایش می‌یابد که برای اکثر ارگان‌های بدن مضر می‌باشد. یکی از نقاطی که آهن اضافی در آن رسوب می‌کند، سلول‌های میوکارد است که علاوه بر آسیب بافتی می‌تواند بر عملکرد قلب هم تأثیرگذار باشد (۵،۶). مطالعات رابطه‌ی مثبتی از غلظت فریتین سرم و خطر انفارکتوس قلبی و آترواسکلروز شریان کاروتید را نشان می‌دهند. یک بررسی بر روی موش‌هایی که رژیم کم آهن را دریافت می‌کردند، نشان داد که در این نمونه‌ها، سطح فریتین سرم و ضایعات آترواسکروتیک در مقایسه با گروهی که رژیم با آهن معمولی دریافت کرده بودند، کمتر است. همچنین خطر سکنه‌ی حاد در افرادی که به‌طور مکرر خون اهدا می‌کنند، کاهش می‌یابد (۷،۸). سرباری آهن معضلی است که رو به افزایش نهاده و به‌تدریج به یک مشکل جهانی تبدیل می‌شود. یکی از آثار منفی این معضل افزایش میزان مورتالیتی و موریدیتی بیماران قلبی-عروقی است. افزایش آهن در درون سلول‌های میوکارد با ایجاد استرس اکسیداتیو موجب اختلال عمل سیستول و دیاستول می‌گردد. اختلال عملکرد قلبی به‌هنگام افزایش طولانی‌مدت آهن بدن امری اثبات شده است، ولی هنوز همه‌ی جوانب و آثار آن به‌طور کامل و دقیق شناخته نشده است (۵،۶) اکسید نیتریک (NO) یک ملکول گازی شکل است که در بدن از تبدیل ال-آرژینین به ال-سیتروپلین توسط آنزیم نیتریک اکسید سنتاز تولید شده، و اثرات

## یافته‌ها

بررسی میکروسکوپی میوکارد بطنی در گروه کنترل، نمای بافتی طبیعی را نشان داد، به طوری که سلول‌های استوانه‌ای منشعب با هسته‌ی بیضوی در مرکز مشاهده گردید. در ضمن صفحات رابط در بین سلول‌ها و خطوط Z در سارکومرها با بزرگنمایی بالای میکروسکوپی به خوبی قابل رؤیت بودند (شکل شماره ۱-الف). در نمای میکروسکوپی میوکارد بطنی گروه دوم یعنی گروهی که آهن با دوز کمتر دریافت کرده بودند، تغییرات متوسطی بر اساس شاخص‌های بیان شده وجود داشت که این تغییرات در مقایسه با گروه کنترل معنی‌دار بود ( $P < 0/05$ ). در نمای میکروسکوپی میوکارد بطنی در گروه سوم یعنی گروهی که آهن با دوز کمتر همراه با ال-آرژینین دریافت کرده بودند، تغییرات کمی مشاهده گردید، که این تغییرات اختلاف معنی‌داری با گروه کنترل نداشت ( $P = 0/84$ ). در نمای میکروسکوپی میوکارد بطنی در گروه چهارم یعنی گروه دریافت‌کننده‌ی آهن با دوز زیاد، تغییرات فراوانی به صورت تورم سلولی، عروق خونی متسع و پرخون، دفورمیتی بافتی و نکروز سلولی در بیش از ۲۰٪ سلول‌ها مشاهده شد و در ضمن همه‌ی خطوط Z به خوبی قابل رویت نبودند (شکل شماره ۱: ب و ج) که این تغییرات در مقایسه با گروه کنترل معنی‌دار بود ( $P < 0/01$ ). نمای میکروسکوپی میوکارد بطنی در گروه پنجم یعنی گروه دریافت‌کننده‌ی آهن با دوز زیاد همراه با ال-آرژینین، تغییرات بافتی کمی را نشان داد که این تغییرات اختلاف معنی‌داری با گروه کنترل نداشت (جدول).

نرمال‌سالین تزریق و نیز آب معمولی داده شد. موش‌ها در قفس‌های استاندارد و ۱۲ ساعت روشنایی نگهداری و دسترسی آنها به آب و غذا آزاد بود. تیمار همه‌ی حیوانات ۶ هفته ادامه یافت. سپس موش‌ها با تزریق تیوپنتون بیهوش شده و قلب آنها خارج گردید و برشی به اندازه‌ی ۱ میلی‌متر مکعب از عضله‌ی بطن چپ در نوک قلب تهیه و نمونه‌های کوچکی از آن در داخل محلول فیکساتیو (فرمالین ۱۰٪) قرار داده شد. برای آماده‌سازی بافت جهت مطالعات میکروسکوپی، مراحل پاساژ بافتی توسط دستگاه پاساژ بافتی (Shandon-Citadel) شامل فیکساسیون، آبگیری، شفاف‌سازی و آغشتگی انجام و سپس توسط دستگاه میکروتوم دوار (Shandon-AS 325) از نمونه‌ها مقطع گیری به عمل آمد. در نهایت از هر نمونه ۴ برش به ضخامت ۵ میکرون (برش‌های ۵ و ۸ و ۱۱ و ۱۴) انتخاب و آنگاه با انجام رنگ آمیزی هماتوکسیلین-ئوزین و تهیه‌ی لام‌های میکروسکوپی، بررسی لام‌ها توسط میکروسکوپ (Olympus, AH2) صورت گرفت. شاخص‌های مورد ارزیابی که بر اساس مشاهده‌ی میکروسکوپی تعریف شدند شامل: تورم سلولی، اتساع و پرخونی عروق، نکروز سلولی و دفورمیتی بافتی بودند. در این مطالعه نوع آسیب وارده به بافت و شدت آن در مقایسه با نمای میکروسکوپی بافت طبیعی مدنظر قرار گرفت. در صورت مشاهده‌ی هر یک از تغییرات فوق در یک میدان میکروسکوپی تا ۱۰٪ سلول‌ها نمره‌ی ۱ و از ۲۰-۱۰٪ نمره‌ی ۲ و بیش از ۲۰٪ نمره‌ی ۳ در نظر گرفته شد. پارامترهای مذکور با استفاده از نرم‌افزار آماری SPSS و آزمون مجذور کای تجزیه و تحلیل شد و  $P < 0/05$  سطح معنی‌داری اختلاف‌ها تلقی گردید.



شکل شماره ۱: تصاویر میکروسکوپ نوری از سلول‌های میوکارد بطنی (الف) سلول‌های با مورفولوژی طبیعی (ب) سلول‌های دارای تغییرات مورفولوژیک به صورت دفورمیتی بافتی و تورم سلولی و (ج) نکروز سلولی دیده می‌شود.

خود بر روی کلیه موش‌های صحرایی نشان دادند که ال-آرژینین اثرات سمی آهن بر مورفولوژی کلیه‌ها را کاهش می‌دهد (۲۰). ال-آرژینین، ماده‌ای است که اثر اکسیداتیو ندارد، برای نمونه هنگامی که این ماده به سلول‌های کلیه در محیط کشت افزوده شد، اثر اکسیدکنندگی از خود نشان نداد (۱۱). البته این ماده‌ی پیش‌ساز، تولید اکسید نیتریک را در بدن زیاد می‌کند. برخی از گزارشات از اثر حفاظتی اکسید نیتریک در برابر عوامل اکسیدان حکایت دارند به‌عنوان مثال، با تجویز نیتروز گلو تاتیون (دهنده‌ی اکسید نیتریک) آسیب ناشی از آهن در مغز موش‌ها مهار گردید (۲۱)، و یا با تجویز هم‌زمان لیپوساکارید (مولد اکسید نیتریک) و آهن اثرات مخرب آهن در سلول‌های کبدی آنها کاهش یافت (۱۲). همچنین تجویز مولسی دومین به‌عنوان دهنده‌ی اکسید نیتریک در بدن، توانست آسیب اکسیداتیو ناشی از آهن را در سلول‌های کلیه موش کم نماید (۲۲). این نتایج با یافته‌های این مطالعه از نظر اثر حفاظتی ال-آرژینین و اکسید نیتریک همخوانی داشت. از طرف دیگر برخی از محققان بر این باورند که نیتریک اکساید خود یک اکسیدان است چون یک رادیکال آزاد و اکشنگر به حساب می‌آید و نیز قادر است تا مواد اکسیدکننده‌ی قوی تری را تولید نماید (۲۳،۴). به‌عنوان مثال در یک مطالعه‌ای بر روی سلول‌های کشت شده‌ی کلیوی، آهن تولید نیتریک اکساید را افزایش و آسیب سلولی را تشدید نمود (۱۱). در مورد ساز و کار اثر اکسیدانی آهن و یا اثر حفاظتی ال-آرژینین تئوری‌های متعددی ارائه شده است. برای مثال این احتمال وجود دارد که رادیکال‌های آزاد تولید شده پس از تجویز آهن موجب مصرف و یا کاهش تولید اکسید نیتریک اندوژن شده و آسیب‌زایی را سبب شوند و نیز رادیکال‌های آزاد به‌هنگام تولید به میزان زیادی فعالیت نیتریک اکساید را کاهش دهند، لذا ال-آرژینین از طریق ختنی‌سازی این اثر یعنی با افزایش تولید اکسید نیتریک اثر آنتی‌اکسیدانی از خود نشان می‌دهد و دیگر اینکه ال-آرژینین به‌طور مستقیم و یا از طریق حفظ عوامل آنتی‌اکسیدان بدن مثل اکسید نیتریک و ویتامین E، آسیب اکسیداتیو را متوقف می‌سازد (۲۴-۲۶).

### نتیجه‌گیری

نتایج این پژوهش نشان داد که سرباری آهن اثرات سوئی بر بافت میوکاردا داشته و مصرف ال-آرژینین نیز می‌تواند از میوکاردا قلب هنگام سرباری آهن حفاظت نماید که برای شناخت دقیق مکانیسم‌های آن انجام مطالعات بیشتر ضروری به‌نظر می‌رسد.

جدول: درجه‌ی آسیب بافت میوکاردا پس از تجویز آهن و ال-آرژینین در

گروه‌ها	گروه‌های مطالعه با مشاهده‌ی میکروسکوپ نوری				
	درجه‌ی آسیب	۰	۱	۲	۳
گروه کنترل	۸ (٪۱۰۰)	۰	۰	۰	۰
آهن ۱۰ میلی‌گرم بر کیلوگرم	۰	۵ (٪۶۲/۵)	۳ (٪۳۷/۵)	۰	۰
آهن ۱۰ میلی‌گرم بر کیلوگرم + ال-آرژینین	۶ (٪۷۵)	۲ (٪۲۵)	۰	۰	۰
مورد آهن ۵۰ میلی‌گرم بر کیلوگرم	۰	۲ (٪۳۷/۵)	۴ (٪۵۰)	۲ (٪۱۲/۵)	۰
آهن ۵۰ میلی‌گرم بر کیلوگرم + ال-آرژینین	۵ (٪۶۲/۵)	۲ (٪۲۵)	۱ (٪۱۲/۵)	۰	۰

هر عدد نمایانگر تعداد نمونه و درصد آسیب (نسبت به کل نمونه‌ها) در هر گروه می‌باشد.

### بحث

در این مطالعه مشاهده شد که تزریق مزمن آهن به‌ویژه با دوز زیاد موجب آسیب قابل توجه بافت میوکاردا می‌شود. به‌طور مشابه در پژوهشی که به‌منظور بررسی مکانیسم آسیب سلولی داروی ضدسرطان دوکس رویسین (DOX) صورت گرفت، مشخص گردید که بالا بودن میزان آهن بدن، اثر سمی این دارو را بر میوکاردا تشدید می‌کند (۱۵). همچنین نشان داده شده است که تزریق وریدی آهن در بیماران همودیالیزی که به‌منظور رفع کم‌خونی صورت می‌گیرد، موجب افزایش آهن آزاد می‌شود و این ماده در اثر واکنش با پراکسید هیدروژن اکسیدان‌های قوی تری مانند رادیکال‌های هیدروکسیل ایجاد می‌کند و سبب اکسایش چربی و پروتئین و آسیب سلولی می‌گردد. در این بیماران التهاب و استرس اکسیداتیو سبب تشدید اختلالات ثانوی از قبیل آترواسکلروز می‌شود (۱۶، ۱۷). در همین رابطه گزارش شده است که مصرف آهن به‌صورت خوراکی و یا تزریقی می‌تواند غلظت مواد آنتی‌اکسیدان پلازما مثل ویتامین E را نیز کاهش دهد (۱۸، ۱۹). در مطالعه‌ی حاضر، مصرف آهن به‌تنهایی باعث آسیب جدی در میوکاردا قلب گردید، ولی مصرف ال-آرژینین یعنی پیش‌ساز اکسید نیتریک، به همراه آن به میزان قابل توجهی از تغییرات تخریبی جلوگیری نمود. البته تاکنون گزارشی مبنی بر مصرف و یا اثر توأم آهن و ال-آرژینین بر میوکاردا ارائه نشده، ولی مطالعات اخیر نشان داده است که مصرف کوتاه تا میان‌مدت ال-آرژینین می‌تواند بسیاری از علائم بیماری‌های قلبی را بهبود بخشد (۱۹). به‌طور مشابهی Gupta و همکاران در تحقیقات

## تشکر و قدردانی

جهت تأمین هزینه‌ی این طرح تحقیقاتی و از خانم مسلمی که نهایت همکاری را جهت انجام این مطالعه داشتند، تشکر می‌شود.

بدین وسیله از شورای محترم پژوهشی دانشگاه علوم پزشکی قزوین

## References:

1. Britton RS. Iron Toxicity and Chelationtherapy. *Int Hematol* 2002;76:219-28.
2. Lee-Young Chao. Iron and Atherosclerosis. *Proc Natl Sci* 2000;24(4):151-156.
3. Aust AE, Eveleigh JF. Mechanism of DAN Oxidation. *Proc Soc Exp Boil Med* 1999;222:246-255.
4. Girotti AW. Lipid Hydro Peroxide Generation, Turnover and Effectors Action in Biological Systems. *J Lipid Res* 1998;39:1529-1542.
5. Moreb J. Effects of Acute Iron Loading on Contractility and Spontaneous Beating Rate of Cultured Rat Myocardium Cells. *Basic Res Cardiol* 1998;83:360-8.
6. Gavin Y. Taurin Supplementation Reduces Oxidative Stress and Improves Cardiovascular Function in an Iron Overload Moraine Model. *Circulation* 2004;109:1877-85.
7. Harrison PM, Arosio P. The Ferritins: Molecular Properties, Iron Storage Function and Cellular Regulation. *Biochim Biophys Acta* 1996;1275:161-203.
8. Van Jaarsveld H, Schulenburg DH. Dietary Iron Alerts Liver, Erythrocyte and Plasma Antioxidant and Nitrite Levels and also Sensitizes the Heart to Ischemia Reperfusion. *Res Commun Mol Pathol Pharmacol* 1997;97:347-360.
9. Waker L. Evidence for Peroxynitrat Formation in Renal Ischemia-Reperfusion Injury. *J Pharmacol Exp Ther* 2000;295:417-22.
10. Richter C, Gagvadze V, Schelapbach R. Nitric Oxide Kills Hepatocytes by Mobilizing Mitochondrial Calcium. *Biochem Biophys Res Comm* 1994;205:1143-1150.
11. Chen L, Zhang BH, Harris DC. Evidence Suggesting that Nitric Oxide Mediates Iron-Induced Toxicity in Cultured Proximal Tube Cells. *Am J Physiol* 1998;274:F18-25.
12. Sergeant O, Griffon B, Morel I. Effect of Nitric Oxide on Iron-Mediated Oxidative Stress in Primary Rat Hepatocyte Culture. *Hepatology* 1997;25:122-127.
13. Zhang C, Walker LM, Mayeux PR. Role of Nitric Oxide in Lipopolysaccharide-Induced Oxidant Stress in the Rat Kidney. *Biochem Pharmacol* 2000;59:203-209.
14. Ozcelika A. The Effect of Chronic L-Arginine Treatment on Vascular Responsiveness of Streptozotocin Diabetic Rats. *Gen Phar* 1999;33:299-306.
15. Panjra GS, Patel V, Valdiviezo CI, Narula N, Narula J, Jain D. Potentiation of Doxorubicin Cardiotoxicity by Iron Loading in a Rodent Model. *J Am Coll Cardiol* 2007;9:2457-64.
16. Tovbin D, Mazor D, Vorobiov M. Induction of Protein Oxidation by Intravenous Iron in Hemodialysis Patients: Role of Inflammation. *Am Kidney Dia* 2002;40:1005-12.
17. Roob JM, Khoschsorr G, Triana A. Vitamin E Attenuates Oxidative Stress Induced by Intravenous Iron in Patients on Hemodialysis. *J A Soc Nephrol* 2000;11:539-549.
18. Galleano M, Puntarulo S. Role of Antioxidants on the Erythrocytes Resistance to Lipid Peroxidation after Acute Iron Overload in Rat. *Biochem Biophys Acta* 1995;1271:321-326.
19. Berger RH. L-Arginine Therapy in Cardiovascular Pathologies: Beneficial or Dangerous? *Curr Opin Clin Nutr Metab Care* 2008;11:55-61.
20. Gupta A, Chander V, Sharma S, Chopra K. Sodium Nitroprusside and L-Arginine Attenuates Ferric Nitrotriacetate-Induced Oxidative Renal Injury in Rats. *Toxicology* 2007;232:183-91.
21. Van Bergen P, Rauhala P, Spooner CM. Hemoglobin and Iron-Evoked Oxidative Stress in the Brain: Protection by Bile Pigments, Manganese and S-Nitrosoglutathione. *Free Radic Res* 1999;31:631-640.
22. Gupta A, Sharma S, Chopra K. Reversal of Iron-Induced Nephrotoxicity in Rats by Molsidomine, a Nitric oxide Donor. *Food Chem Toxicol* 2008;46:537-43.
23. Yamamoto T, Richard JB. Nitric Oxide Donors. *Proc Soc Exp Boil Med* 2000;225:200-206.
24. Rubbo H, Radi R, Anselmi D. Nitric Oxide Reaction with Lipid Peroxyl Radicals Spares Tocopherol during Lipid Peroxidation. *J B C* 2000;275:10812-18.
25. Mitchell JB, Krishna MC, Kuppusmay P. Protection Against Oxidative Stress by Nitroxides. *Proc Soc Exp Biol Med* 2001;226:620-627.
26. Sharyn M, Fitzgerald, Michael W. Nitric Oxide May be Required to Prevent Hypertension at the Onset of Diabetes. *Am J Physiol Endocrinol Metab* 2000;279:E762-768.

This document was created with Win2PDF available at <http://www.daneprairie.com>.  
The unregistered version of Win2PDF is for evaluation or non-commercial use only.