

## Protective Effect of *Sophora Pachycarpa* Root Extract on CCl<sub>4</sub>-Induced Nephrotoxicity in Male Rats

Seyed Mahdi Banan Khojasteh<sup>1</sup>, Maryam Horesfand<sup>2</sup>, Reihaneh Javanmard Khameneh<sup>2\*</sup>, Elham Yaldagard<sup>1</sup>

<sup>1</sup>Department of Animal Sciences, Faculty of Natural Sciences, University of Tabriz, Tabriz, Iran.

<sup>2</sup>Department of Biology Faculty of Sciences, University of Urmia, Urmia, Iran.

\*Corresponding Author:  
**Reihaneh Javanmard Khameneh**, Department of Biology, Faculty of Sciences, University of Urmia, Urmia, Iran.

Email:  
reihanehjavanmard@gmail.com

Received: 17 Feb, 2016

Accepted: 27 Apr, 2016

### Abstract

**Background and Objectives:** Carbon tetrachloride (CCl<sub>4</sub>) causes damage in liver, kidneys, lungs, testis, brain, and blood through generation of free radicals. The purpose of this study was to investigate the protective effects of *Sophora pachycarpa* root extract on CCl<sub>4</sub>-induced nephrotoxicity in male rats.

**Methods:** In this experimental study, 36 male rats (weight range, 195-200g) were randomly divided into 6 groups of 6 each: Pre-treatment groups 1, 2, and 3 (at doses of 50, 100, and 250mg/kg), control group, CCl<sub>4</sub> group, and post-treatment group. At the end of the treatment period, serum levels of creatinine, total protein, and albumin, were measured. Then, the kidneys were removed from the animal's body for histological examination.

**Results:** Injection of CCl<sub>4</sub> to the rats significantly increased the serum level of creatinine compared to the control group, while decreased the serum levels of albumin and total protein. Also, treatment with *S. pachycarpa* root extracts significantly reversed the aforementioned changes to normal levels. Treatment with the extract (250mg/kg) led to remarkable improvement in histopathological changes of kidney sections.

**Conclusion:** The results of this study indicated that *S. pachycarpa* extract can partly moderate the toxic effects of CCl<sub>4</sub> in kidney, which is possibly due to the presence of its bioactive compounds.

**Keywords:** *Sophora pachycarpa*; Carbon tetrachloride; Nephrotoxicity; Rats.

## تأثیر محافظتی عصاره ریشه تلخ‌بیان بر سمیت کلیوی ناشی از تتراکلرید کربن در موش‌های صحرائی نر

سیدمهدی بانان خجسته<sup>۱</sup>، مریم حوراسفند<sup>۲</sup>، ریحانه جوانمرد خامنه<sup>۳\*</sup>، الهام بلدآگرد<sup>۴</sup>

### چکیده

**زمینه و هدف:** تتراکلرید کربن ( $CCl_4$ ) با تولید رادیکال‌های آزاد سبب بروز آسیب در کبد، کلیه‌ها، شش‌ها، بیضه‌ها، مغز و خون می‌شود. در این مطالعه اثر محافظتی عصاره ریشه تلخ‌بیان (*Sophorapachycarpa*) بر سمیت کلیوی ناشی از تتراکلرید کربن در موش‌های صحرائی نر بررسی گردید.

**روش بررسی:** در این مطالعه تجربی، ۳۶ سر موش صحرائی نر (محدوده وزنی ۲۰۰-۱۹۵ گرم) به‌طور تصادفی به ۶ گروه ۶ تایی شامل: گروه‌های پیش‌تیمار ۱ و ۲ و ۳ (با دوز ۵۰، ۱۰۰ و ۲۵۰ میلی‌گرم بر کیلوگرم)، گروه کنترل، گروه تتراکلرید کربن و گروه پس‌تیمار (دریافت‌کننده عصاره با دوز ۱۰۰ میلی‌گرم بر کیلوگرم) تقسیم شدند. پس از پایان مدت تیمار؛ سطح سرمی کراتینین، پروتئین تام و آلبومین اندازه‌گیری شد. در ادامه، کلیه‌ها جهت بررسی بافت‌شناسی از بدن حیوانات خارج شدند.

**یافته‌ها:** تزریق  $CCl_4$  به رت‌ها به‌طور معنی‌داری سبب افزایش سطح سرمی کراتینین نسبت به گروه کنترل شد، در حالی که سطح آلبومین و پروتئین تام سرمی را کاهش داد. همچنین تیمار با عصاره تلخ‌بیان به‌طور معنی‌داری باعث برگشت تغییرات ذکر شده به حالت طبیعی گردید. تیمار با عصاره (دوز ۲۵۰ میلی‌گرم بر کیلوگرم) سبب بهبودی چشمگیری در تغییرات هیستوپاتولوژیکی مقاطع بافت کلیه شد.

**نتیجه‌گیری:** نتایج این مطالعه نشان داد عصاره ریشه تلخ‌بیان تا حدودی قادر به تعدیل اثرات سمی ناشی از تتراکلرید کربن در کلیه می‌شود که احتمالاً به دلیل حضور ترکیبات زیستی فعال آن است.

**کلید واژه‌ها:** تلخ‌بیان؛ تتراکلرید کربن؛ سمیت کلیوی؛ موش‌ها.

<sup>۱</sup>گروه علوم جانوری، دانشکده علوم طبیعی، دانشگاه تبریز، تبریز، ایران.

<sup>۲</sup>گروه زیست‌شناسی، دانشکده علوم، دانشگاه ارومیه، ارومیه، ایران.

\*نویسنده مسئول مکاتبات:

**ریحانه جوانمرد خامنه**، گروه زیست‌شناسی، دانشکده علوم، دانشگاه ارومیه، ارومیه، ایران؛

آدرس پست الکترونیکی:  
reihaneh.javanmard@gmail.com

تاریخ دریافت: ۹۴/۱۱/۲۹

تاریخ پذیرش: ۹۵/۲/۸

لطفاً به این مقاله به صورت زیر استناد نمایید:

Banan Khojasteh SM, Houresfand M, Javanmard Khameneh R, Yaldagard E.  
Protective effect of sophora pachycarpa root extract  
on  $CCL_4$ -induced nephrotoxicity in male rats.  
Qom Univ Med Sci J 2017;11(2):29-37. [Full Text in Persian]

## مقدمه

کلیه، اندامی ضروری برای انجام عملکردهای مهم شامل تنظیم هموستاز و محیط خارج سلولی، سم‌زدایی و ترشح متابولیت‌های توکسیک و داروها می‌باشد (۱). بنابراین، کلیه را می‌توان به‌عنوان بافت هدف برای توکسین‌های خارجی در نظر گرفت (۳،۲). تراکلرید کربن ( $CCl_4$ )، یک مایع روشن، بی‌رنگ، فرار، سنگین و غیرقابل اشتعال است که باعث تولید رادیکال‌های آزاد و در نتیجه ایجاد آسیب کلیوی در موش‌های صحرایی می‌شود (۵،۴). در بیشتر سیستم‌های بیولوژیکی، رادیکال‌های آزاد به گونه‌های فعال اکسیژن اشاره دارد. عدم هماهنگی بین تولید رادیکال‌های آزاد و سیستم دفاع آنتی‌اکسیدانی باعث ایجاد استرس اکسیداتیو (OS) می‌گردد. اصطلاح "آنتی‌اکسیدان" به تمامی مولکول‌هایی که توانایی ثبات یا غیرفعال کردن رادیکال‌های آزاد را پیش از حمله این مولکول‌ها به سلول دارند، اطلاق می‌شود (۶). در سالهای اخیر، گیاهان دارویی به دلیل دسترسی آسان، بهای مناسب، تأثیر بالا و سهولت در مصرف، در درمان بسیاری از بیماری‌ها مورد استفاده قرار گرفته‌اند. گیاهان دارویی همواره به‌عنوان منبع مناسبی در جهت پیشگیری از بیماری‌های مرتبط با استرس اکسیداتیو بوده‌اند (۷). این گیاهان حاوی طیف گسترده‌ای از مولکول‌های فیتوشیمیایی با عملکرد آنتی‌اکسیدانی شامل کارتنوئیدها و ترکیبات فنولیک هستند (۸). ترکیبات فنولیک متشکل از فلاونوئیدها، تانن و اسیدهای فنولیک بوده که در گیاهان دارویی و بسیاری از محصولات غذایی موجود است. بسیاری از گونه‌های گیاهی توان آنتی‌اکسیدانی مشابهی با آنتی‌اکسیدان‌های سنتزی، بدون اثرات جانبی دارند و به‌عنوان یک جایگزین در صنعت غذا و دارو مورد استفاده قرار می‌گیرند (۹). تلخ‌بیان با نام علمی *Sophora* متعلق به خانواده *Fabaceae* می‌باشد که در جهان ۵۲ گونه از آن گزارش شده و ۳ گونه آن نیز در ایران وجود دارد که شامل *Sophoramollis*، *S. alopecuroides* و *S. pachycarpa* و یک هیبرید *S. pachycarpa* × *S. alopecuroides* می‌باشد (۱۰). تلخ‌بیان گیاهی چند ساله با طول ۶۰-۳۰ سانتی‌متر است (۱۱). مطالعه در ترکیب شیمیایی تلخ‌بیان؛ حضور آلکالوئیدهای کوئینولیزیدین (۱۲،۱۳)، فلاونوئیدها و گلوکوزیدهای استروئیدی

را نشان می‌دهد (۱۴). فلاونوئیدها دارای فعالیت ضدالتهابی (۱۵،۱۶)، تنظیم‌کننده سیستم ایمنی (۱۷)، ضدویروسی (۱۸)، ضدباکتریایی (۱۹) و ضدسرطانی (۲۰،۲۱) هستند. با توجه به حضور فلاونوئیدها و گلوکوزیدهای استروئیدی در ریشه تلخ‌بیان و عصاره آن، این گیاه می‌تواند سبب بهبود آسیب ناشی از استرس اکسیداتیو ایجادشده به‌وسیله تراکلرید کربن گردد. بنابراین، در این مطالعه اثر محافظتی عصاره ریشه تلخ‌بیان *Sophorapachycarpa* بر سمیت کلیوی ناشی از تراکلرید کربن در موش‌های صحرایی نر بررسی گردید.

## روش بررسی

در این مطالعه، ریشه‌های گیاه *Sophorapachycarpa* در تیرماه سال ۱۳۹۳ از شمال استان خراسان، جمع‌آوری و توسط گروه فارماکوگنوزی دانشکده داروسازی، دانشگاه علوم پزشکی مشهد شناسایی گردید.

ابتدا پودر ریشه خشک‌شده گیاه با متانول در دمای اتاق نگهداری شد. در ادامه، تمام عصاره فیلتر شده و برای به دست آوردن عصاره متانولی خام، حلال در دمای ۴۵-۴۰ درجه، با کاهش فشار تبخیر گردید. عصاره آماده‌شده تا قبل از استفاده، در جای خشک، خنک و دور از نور آفتاب نگهداری شد. در نهایت، با افزودن آب مقطر و مقدار کمی بافر پتاسیم کلرید (KCl) به مقدار مشخصی از عصاره، دوزهای مختلف عصاره در حالت محلول تهیه گردید؛ به این ترتیب که مقدار مناسبی از پودر ریشه گیاه برحسب دوز مورد نیاز، وزن و در حجم مناسبی از آب مقطر و پتاسیم کلرید در دستگاه روتاری هم زده شد. محلول حاصل در ظروف پلاستیکی درب‌دار و در یخچال نگهداری شد.

در این مطالعه تجربی، از موش‌های صحرایی نر نژاد ویستار (با وزن ۲۰۰-۱۹۵ گرم) استفاده گردید. سن حیوانات هنگام انجام آزمایش، ۳ ماه بود. رت‌ها به مدت یک‌هفته برای رسیدن به حالت پایه و رفع استرس در شرایط آزمایشگاه قرار گرفتند. حیوانات در شرایط استاندارد (نور ۱۲ ساعت روشنایی و ۱۲ ساعت تاریکی، دمای محیط  $22 \pm 2$  درجه سانتیگراد و رطوبت نسبی ۶۰-۴۰٪) در اتاق مخصوص حیوانات در آزمایشگاه دانشکده علوم طبیعی تبریز نگهداری شدند تا با محیط جدید سازگار شوند.

حایوی سرم در دمای ۲۰- درجه سانتیگراد نگهداری شد تا جهت اندازه‌گیری میزان پروفایل‌های سرمی، مورد ارزیابی قرار گیرد. سطح سرمی کراتینین، آلومین و پروتئین تام با استفاده از کیت‌های شرکت پارس‌آزمون اندازه‌گیری شد. سپس کلیه‌ها از بدن حیوان خارج شده و در محلول فرمالین ۱۰٪ قرار گرفتند. در ادامه، پس از گذراندن مراحل آماده‌سازی بافتی، مقاطع بافتی به قطر ۶ میکرون، تهیه و به روش هماتوکسیلین و ائوزین (H&A) رنگ آمیزی شدند.

برای تجزیه و تحلیل داده‌ها از نرم‌افزار SPSS نسخه ۱۹ استفاده شد. نمودارها با استفاده از نرم‌افزار Excel 2010 رسم شدند. داده‌ها به صورت میانگین  $\pm$  خطای معیار (mean $\pm$ SEM) بیان شدند. از آزمون واریانس یک‌طرفه و تست توکی (به‌منظور بررسی معنی‌دار بودن اختلاف بین میانگین‌ها) استفاده گردید. سطح معنی‌داری،  $p < 0/05$  در نظر گرفته شد.

### یافته‌ها

غلظت سرمی کراتینین در گروه ۱ ( $0/42 \pm 0/007$ )، گروه پس‌تیمار ( $0/42 \pm 0/002$ ) و تراکلریدکربن ( $0/44 \pm 0/002$ ) نسبت به گروه کنترل ( $0/40 \pm 0/002$ )، افزایش معنی‌داری ( $p < 0/05$ ) داشت. همچنین غلظت سرمی کراتینین در گروه پیش‌تیمار ۲ ( $0/42 \pm 0/006$ )، پیش‌تیمار ۳ ( $0/41 \pm 0/002$ ) و پس‌تیمار ( $0/42 \pm 0/002$ ) نسبت به گروه تراکلریدکربن ( $0/44 \pm 0/002$ )، به‌طور معنی‌داری ( $p < 0/05$ )، کاهش نشان داد (نمودار شماره ۱).

شرایط نگهداری و تغذیه تمام حیوانات یکسان بود و برای آنها از غذای آماده رت به‌صورت پیلت و آب شهری در داخل ظروف آبخوری مخصوص استفاده گردید، حیوانات به آب و غذای کافی دسترسی داشتند.

در ادامه، حیوانات به‌طور تصادفی و در قفس‌های فلزی به ۶ گروه ۶تایی به شرح زیر تقسیم‌بندی شدند:

۱- گروه ۲، ۱ و ۳ (گروه‌های پیش‌تیمار): این گروه به ترتیب عصاره را با دوزهای ۱۰۰، ۵۰ و ۲۵۰ میلی‌گرم برکیلوگرم، به مدت ۲۱ روز به‌صورت خوراکی دریافت کردند و سپس با تراکلریدکربن (دوز ۵۰۰ میکرولیتر برکیلوگرم) به‌صورت داخل صفاقی تیمار شدند.

۲- گروه ۴ (کنترل): روزانه ۱ میلی‌لیتر آب مقطر را به‌عنوان حلال عصاره به‌صورت خوراکی دریافت کردند.

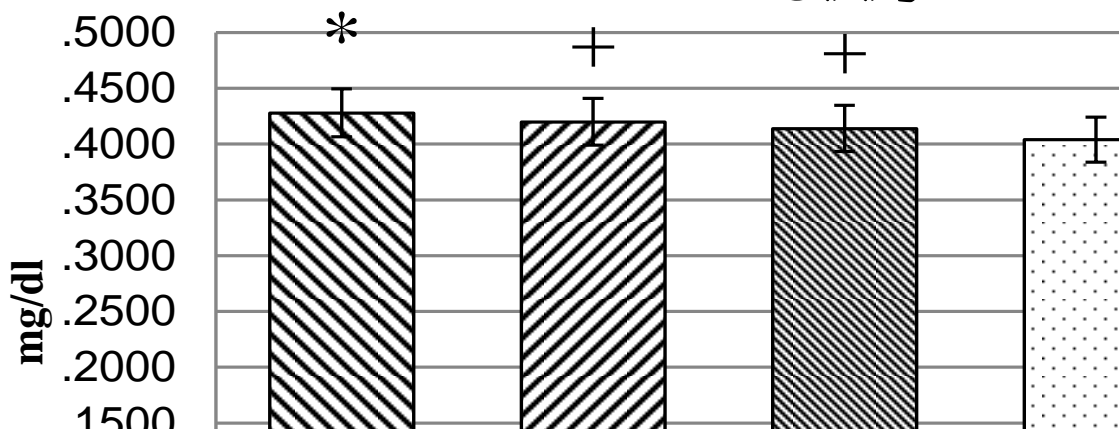
۳- گروه ۵ (گروه تراکلریدکربن): این گروه تراکلریدکربن را با دوز ۵۰۰ میکرولیتر برکیلوگرم در پایان ۲۱ روز دریافت کردند.

۴- گروه ۶ (پس‌تیمار): این گروه با تراکلریدکربن (دوز ۲۵۰ میکرولیتر برکیلوگرم) تیمار شده و سپس به مدت ۱۰ روز، عصاره را با دوز ۱۰۰ میلی‌گرم برکیلوگرم دریافت کردند (۲۸).

تمام حیوانات ۲۴ ساعت پس از آخرین تیمار تشریح شدند و سپس خونگیری از قلب حیوانات به عمل آمد. پس از لخته شدن، نمونه‌های خونی با ۳۵۰۰ دور در دقیقه در دمای ۴ درجه سانتیگراد، به مدت ۱۰ دقیقه سانتریفوژ شدند.

سپس سرم به‌وسیله سمپلر به لوله تمیز جدید منتقل گردید و لوله

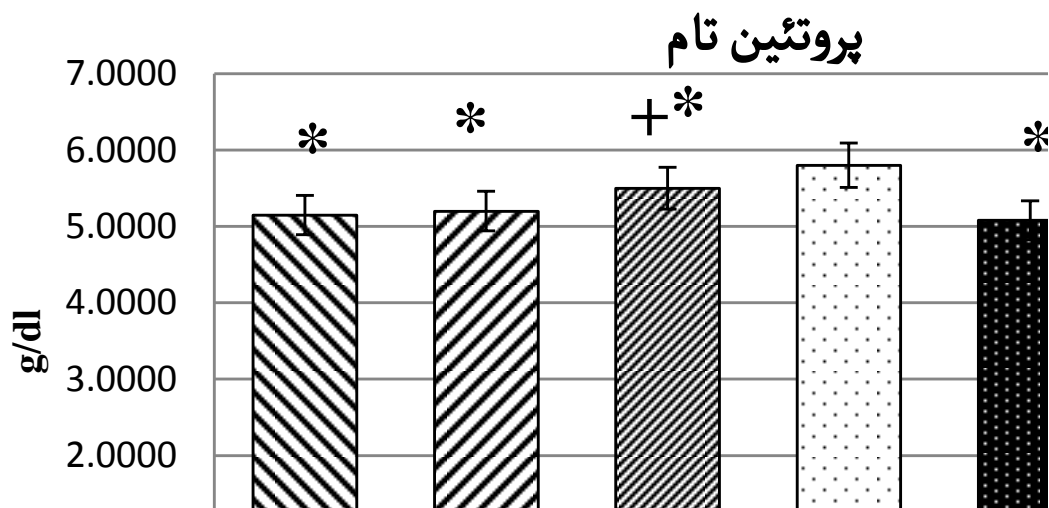
### کراتینین



نمودار شماره ۱: مقایسه تغییرات سرمی کراتینین به‌صورت mean $\pm$ SEM بیان می‌شود. اختلاف معنی‌دار گروه‌های تجربی نسبت به گروه کنترل ( $p < 0/05$ ) با علامت \* و اختلاف معنی‌دار گروه‌های تیمار شده با عصاره نسبت به گروه تراکلریدکربن ( $p < 0/05$ ) با علامت + نشان داده شده است.

معنی داری ( $p < 0.05$ ) نشان داد، درحالی که در گروه پیش تیمار ۳ (۵/۵±۰/۰۴) نسبت به گروه تراکلرید کربن (۵/۰۸±۰/۰۳)، به طور معنی داری ( $p < 0.05$ )، افزایش یافت (نمودار شماره ۲).

غلظت پروتئین تام سرمی در تمام گروه‌های تجربی شامل: پیش تیمار ۱ (۵/۱۵±۰/۰۴)، پیش تیمار ۲ (۵/۲±۰/۰۹)، پیش تیمار ۳ (۵/۵±۰/۰۴)، پس تیمار (۵/۳۶±۰/۱) و گروه تراکلرید کربن (۵/۰۸±۰/۰۳) نسبت به گروه کنترل (۵/۸±۰/۰۳)، کاهش

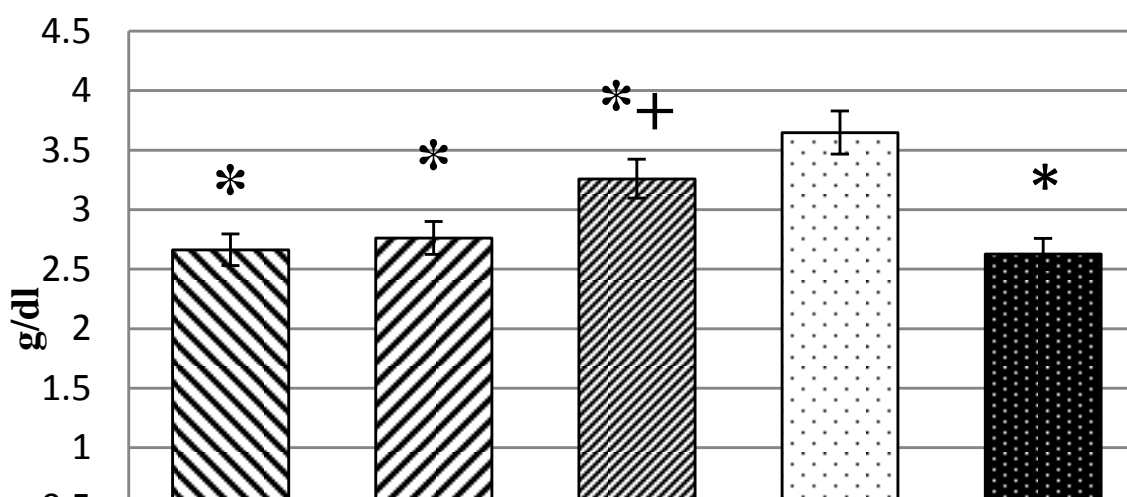


نمودار شماره ۲: مقایسه تغییرات سرمی پروتئین تام به صورت  $\text{mean} \pm \text{SEM}$  بیان می‌شود. اختلاف معنی دار گروه‌های تجربی نسبت به گروه کنترل ( $p < 0.05$ ) با علامت\* و اختلاف معنی دار گروه‌های تیمار شده با عصاره نسبت به گروه تراکلرید کربن ( $p < 0.05$ ) با علامت + نشان داده شده است.

کاهش معنی داری ( $p < 0.05$ ) داشت، درحالی که در گروه پیش تیمار ۳ (۳/۲۶±۰/۰۷) نسبت به گروه تراکلرید کربن (۲/۶۲±۰/۰۱)، به طور معنی داری ( $p < 0.05$ ) افزایش نشان داد (نمودار شماره ۳).

غلظت سرمی آلبومین نیز در تمام گروه‌های تجربی شامل گروه پیش تیمار ۱ (۲/۶۶±۰/۰۱)، پیش تیمار ۲ (۲/۷۶±۰/۰۱)، پیش تیمار ۳ (۳/۲۶±۰/۰۷) و گروه تراکلرید کربن (۲/۶۲±۰/۰۱) نسبت به گروه کنترل

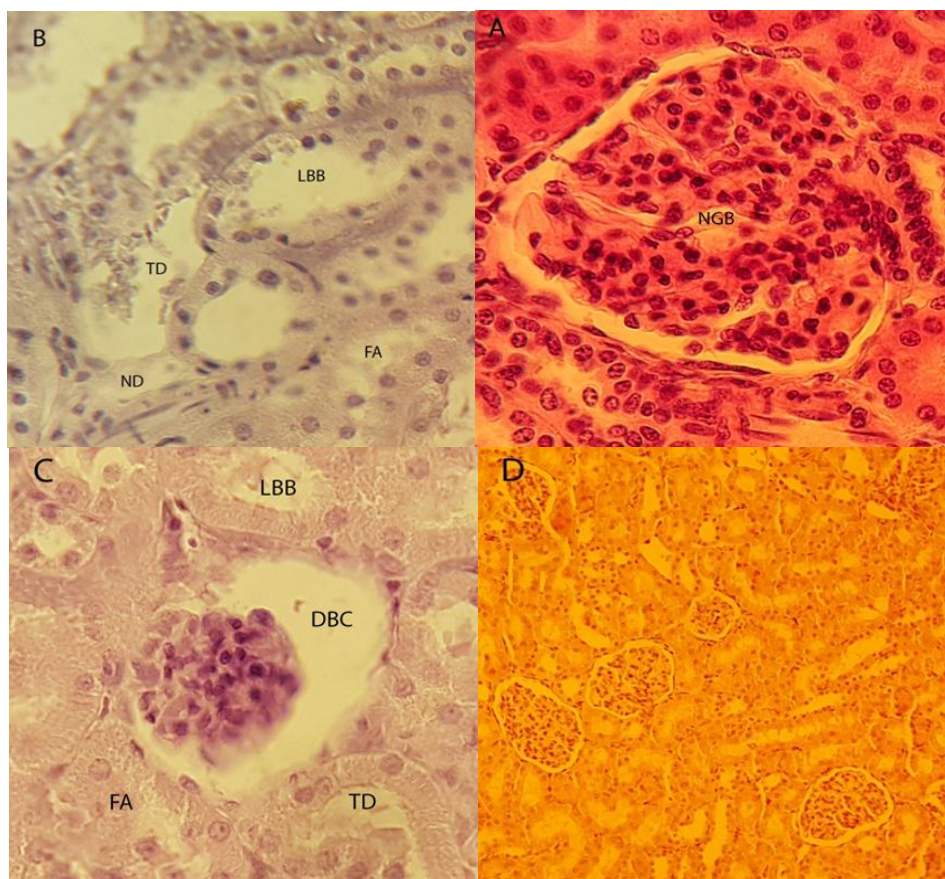
### آلبومین



نمودار شماره ۳: مقایسه تغییرات سرمی آلبومین به صورت  $\text{mean} \pm \text{SEM}$  بیان می‌شود. اختلاف معنی دار گروه‌های تجربی نسبت به گروه کنترل ( $p < 0.05$ ) با علامت\* و اختلاف معنی دار گروه‌های تیمار شده با عصاره نسبت به گروه تراکلرید کربن ( $p < 0.05$ ) با علامت + نشان داده شده است.

از بین رفتن هسته سلول نیز در گروه تراکلریدکربن نسبت به گروه کنترل مشاهده شد. اما دریافت عصاره (با دوز ۲۵۰ میلی‌گرم برکیلوگرم) تا حدودی سبب تعدیل این تغییرات نسبت به گروه تراکلریدکربن گردید (شکل شماره ۴-۱).

در بررسی‌های بافتی مشخص گردید گلومرول‌های کلیوی در گروه تراکلریدکربن در مقایسه با گروه کنترل و پیش‌تیمار، کوچکتر و نامنظم بوده و دچار تحلیل شده‌اند و فضای ادراری آنها نیز بزرگتر و شبکه گلومرولی متراکم شده است. همچنین تغییر ضخامت غشای پایه، از بین رفتن حاشیه مسواکی، تخریب و



شکل شماره ۴-۱: مقطع عرضی از گلومرول‌های بافت کلیه موش‌های صحرایی نر در گروه‌های مختلف آزمایشی با رنگ آمیزی H&E

شکل A: بافت کلیه در گروه کنترل سالم با بزرگنمایی  $\times 400$ ، گلومرول طبیعی و کپسول بومن (NGB)؛ شکل B: بافت کلیه در گروه  $\text{CCl}_4$  با بزرگنمایی

$\times 40$ ، از بین رفتن حاشیه مسواکی (LBB)، تخریب توبولی (TD)، ظاهر کف آلود (FA)، تخریب هسته‌ای (ND)؛

شکل C: بافت کلیه در گروه  $\text{CCl}_4$  با بزرگنمایی  $\times 400$ ، کپسول بومن آسیب‌دیده (DBC)؛

شکل D: گروه پیش‌تیمار ۳ با بزرگنمایی  $\times 40$ .

## بحث

طریق تولید گونه‌های بسیار فعال مانند رادیکال‌های آزاد سبب آسیب سلولی در اندام‌های مختلف گردند. تراکلریدکربن یک توکسین محیطی است که به‌طور گسترده مورد مطالعه قرار گرفته است (۲۲). تراکلریدکربن پس از مصرف، به‌صورت زیستی به‌وسیله سیتوکروم P450 به شکل واکنش‌پذیرتر آن؛ یعنی رادیکال تری کلرو متیل ( $\text{CCl}_3^*$ ) تبدیل می‌شود. این رادیکال به سرعت با  $\text{O}_2$  واکنش داده و به رادیکال واکنش‌پذیرتر تری کلرو متیل پروکسید ( $\text{CCl}_3\text{OO}$ ) تبدیل می‌شود که این رادیکال باعث

مطالعه حاضر تأثیر محافظتی عصاره ریشه تلخ‌بیان را در برابر سمیت کلیوی ناشی از تراکلریدکربن در موش‌های صحرایی نشان داد. طبق نتایج به‌دست آمده، عصاره تلخ‌بیان تا حدودی اختلالات ایجادشده به‌وسیله سم تراکلریدکربن را تعدیل می‌بخشد. بیشترین اثر محافظتی عصاره در دوز ۲۵۰ میلی‌گرم برکیلوگرم وزن بدن (گروه پیش‌تیمار ۳) مشاهده گردید. تعدادی از مواد شیمیایی شامل توکسین‌های محیطی و داروها می‌توانند از

مورفولوژیکی مزمن را در اجزای توبولی و گلوبول‌ها نشان داد. این تغییرات در گروه‌های تیمار شده با عصاره مشاهده نشد که این امر می‌تواند به دلیل اثر محافظتی عصاره ریشه تلخ‌بیان در تعدیل تغییرات مورفولوژیکی باشد. همچنین در مطالعه‌ای اسحتی و همکاران نشان دادند تزریق تراکلریدکربن باعث تخریب گلوبول‌ها و توبولی، التهاب و تخریب سلولی، نکروز حاد توبولی و هسته‌ها، همچنین تحلیل حاشیه مسواکی توبول‌ها می‌شود (۲۷). براساس مطالعات Ozturk و همکاران در رت‌های مسموم شده با تراکلریدکربن، تغییرات هیستوپاتولوژیکی مانند تغییر در سلول‌های اپی‌تلیال توبولی شامل: واکنش‌شدن، آتروفی، جدا شدن سلول‌های اپی‌تلیال و نکروز توبولی رخ می‌دهد. با این تغییرات هیستوپاتولوژیکی، ظرفیت جذب توبولی نیز ممکن است تغییر کرده و در نتیجه سبب اختلال عملکرد کلیه گردد (۲۸).

### نتیجه‌گیری

نتایج مطالعه حاضر نشان داد استفاده از عصاره ریشه تلخ‌بیان پیش از مسمومیت با تراکلریدکربن می‌تواند نسبتاً و تا حدودی اثرات سمی تراکلریدکربن را تعدیل کرده و سبب بهبود عملکرد کلیه گردد که این اثر محافظتی به دلیل حضور فلاونوئیدها، گلوکوزیدهای استروئیدی و آلکالوئیدها می‌باشد. اما شناخت مکانیسم دقیق اثر سمی تراکلریدکربن، نیاز به مطالعات دقیق مولکولی و مکانیسمی در آینده دارد.

### تشکر و قدردانی

بدین وسیله از همکاری دانشگاه تبریز که در اجرای این تحقیق همکاری صمیمانه‌ای داشته است، تقدیر و تشکر می‌گردد.

اکسیدشدن اسیدهای چرب غیراشباع و تشکیل پراکسیدهای لیپیدی و آسیب اندام‌ها می‌گردد (۲۳). انسان با سیستم‌های آنتی‌اکسیدانی بسیار پیچیده (آنزیمی و غیرآنزیمی) مواجه است که سلول‌ها و اندام‌های بدن را در برابر آسیب ناشی از رادیکال‌های آزاد حفظ می‌کنند. در پستانداران، آنتی‌اکسیدان‌های آنزیمی شامل: سوپراکسید دیسموتاز (SOD)، کاتالاز (CAT)، گلوکاتایون پراکسیداز (GPx) و گلوکاتایون ردوکتاز می‌باشند. علاوه بر آنتی‌اکسیدان‌های آنزیمی، تعداد زیادی از مولکول‌های آنتی‌اکسیدانی غیرآنزیمی نیز وجود دارند که مشکل از اسید اسکوربیک (ویتامین C)، اسید اوریک، بیلی‌روبین، ملاتونین و پروتئین‌های پلاسما، پلی‌فنول‌ها مانند کاروتنوئیدها، فلاونوئیدها و غیره می‌باشند (۶). آنتی‌اکسیدان‌های سلولی در حفظ عملکرد بهینه سلول نقش ضروری ایفا می‌کنند، اما تحت شرایطی همانند استرس اکسیداتیو، کارایی کافی نداشته و ممکن است سلول برای حفظ عملکرد بهینه خود به آنتی‌اکسیدان‌هایی با منشأ خارجی مانند آنتی‌اکسیدان‌های موجود در رژیم غذایی نیاز داشته باشد (۲۴). استرس اکسیداتیو سبب آسیب اندام و کارسینوژنز نیز می‌گردد (۲۵).

تغییر در غلظت سرمی کراتینین، نشان‌دهنده آسیب کلیوی است که همراه با تغییرات بافتی می‌باشد (۲۶). به علاوه، کاهش سطح سرمی آلبومین و پروتئین در موش‌های صحرایی مسموم شده با  $CCl_4$  ممکن است به دلیل نشت در گلوبول‌ها و توبول‌ها باشد که نتایج مشابهی توسط Khan و همکاران نشان داده شده است (۴). مطالعه حاضر نشان داد دریافت عصاره تلخ‌بیان، اثرات سمی  $CCl_4$  را تا حدودی تعدیل می‌بخشد. در این مطالعه، بررسی بافت کلیوی موش‌های صحرایی تیمار شده با  $CCl_4$  ناهنجاری‌های

## References:

1. Ferguson MA, Vaidya VS, Bonventre JV. Biomarkers of nephrotoxic acute kidney injury. *Toxicology* 2008;245(3):182-93.
2. Finn WF, Porter GA. Urinary biomarkers and nephrotoxicity. *Clinical Nephrotoxins*. 2<sup>nd</sup> ed. North Carolina: Kluwer Academic Pub; 2003. p. 621-55.
3. Guder WG, Hoffmann W. Markers for the diagnosis and monitoring of renal tubular lesions. *Clin Nephrol* 1992;38(Suppl 1):S3-7.

4. Khan MR, Rizvi W, Khan GN, Khan RA, Shaheen S. Carbon tetrachloride-induced nephrotoxicity in rats: Protective role of *Digera muricata*. *J Ethnopharmacol* 2009;122(1):91-9.
5. Khan RA, Khan MR, Sahreen S. Evaluation of *launaeaprocumbens* use in renal disorders: A rat model. *J Ethnopharmacol* 2010;128(2):452-61.
6. Aprioku JS. Pharmacology of free radicals and the impact of reactive oxygen species on the testis. *J Reprod Infertil* 2013;14(4):158-72.
7. Sailaja R, Setty OH. Protective effect of *Phyllanthusfraternus* against allyl alcohol-induced oxidative stress in liver mitochondria. *J Ethnopharmacol* 2006;105(1-2):201-9.
8. Auddy B, Ferreira M, Blasina F, Lafon L, Arredondo F, Dajas F, et al. Screening of antioxidant activity of three Indian medicinal plants, traditionally used for the management of neurodegenerative diseases. *J Ethnopharmacol* 2003;84(2-3):131-8.
9. Roy A, Sitalakshmi T, Geetha RV, Lakshmi, T, Vishnu Priya V. In vitro antioxidant and free radical scavenging activity of the ethanolic extract of *dioscoreavillosa* (Wild Yam) tubers. *Drug Invent* 2011;9(3):214-15.
10. Rechinger KH, Ali SI, Browicz K, Chrtkova-Zertova P, Heller D, Heyn CC. et al. *Flora, Iranica*. no. 157. *Papilionaceae*. *Akademischer Druk-u* 1984;15-20.
11. Eisenman SW, Zaurov DE, Struwe L. *Medicinal plants of central Asia: Uzbekistan and Kyrgyzstan*. 2013<sup>th</sup> ed. New York: Springer Pub; 2012.
12. Abdusalamov BA. Biosynthesis and metabolism of some matrine alkaloids in *goebel*. *Chem. Nat. Comp.* (1984)20:1-9.
13. Abdusalamov BA, Aslanov A, Sadycov AS. The biosynthesis of the alkaloids of *Goebelia pachycarpa*. *Chem. Nat. Comp.* (1997) 13:458-460.
14. Emami SA, Amin-Ar-Ramimeh E, Ahi A, Bolourian-Kashy MR, Schneider B, Iranshahi M. Prenylated flavonoids and flavonostilbenes from *Sophorapachycarpa* Roots. *Pharm Biol* 2007;45(6):453-7.
15. Jiang H, Hou CH, Zhang SB, Xie HY, Zhou WY, Jin QH. et al. Matrine upregulates the cell cycle protein E2F-1 and triggers apoptosis via the mitochondrial pathway in K562 cells. *Eur J Pharmacol* 2007;559(2-3):98-108.
16. Liu SX, Chiou GC. Effects of Chinese herbal products on mammalian retinal functions. *J Ocul Pharmacol Ther* 1996;12(3):377-86.
17. Zhang JP, Zhang M, Jin C, Zhou B, Xie WF, Guo C, et al. Matrine inhibits production and actions of fibrogenic cytokines released by mouse peritoneal macrophages. *Acta Pharmacol Sin* 2001;22(8):765-8.
18. Liu J, Zhu M, Shi R, Yang M. *Radix Sophorae flavescentis* for chronic hepatitis B: A systematic review of randomized trials. *Am J Chin Med* 2003;31(3):337-54.
19. Fakhimi A, Iranshahi M, Emami SA, Amin- Ar-Ramimeh E, Zarrini G, Shahverdi AR. Sophoraflavanone G from *Sophorapachycarpa* enhanced the antibacterial activity of gentamycin against *Staphylococcus aureus*. *Z Naturforsch C* 2006;61(9-10):769-72.
20. Zhang MJ, Huang J. Recent research progress of anti-tumor mechanism matrine. *Zhongguo Zhong Yao Za Zhi* 2004;29(2):115-8.
21. Ma L, Wen S, Zhan Y, He Y, Liu X, Jiang J. Anticancer effects of the Chinese medicine matrine on murine hepatocellular carcinoma cells. *Planta Med* 2008;74(3):245-51.
22. Noguchi T, Fong KL, Lai EK, Alexander SS, King MM, Olson L, et al. Specificity of aphenobarbital-induced cytochrome P450 for metabolism of carbon tetrachloride to the trichloromethyl radical. *Biochem Pharmacol* 1982;31(5):615-24.



23. Sahreen S, Khan MR, Khan RA, Shah NA. Effect of *Carissa opaca* leaves extract on lipid peroxidation, antioxidant activity and reproductive hormones in male rats. *Lipids Health Dis* 2013;12:90.
24. Rahman K. Studies on free radicals, antioxidants, and co-factors. *Clin Interv Aging* 2007;2(2):219-36.
25. Stal P, Olson J. Ubiquinone: Oxidative stress, and liver carcinogenesis. In *Coenzyme Q: Molecular Mechanisms in Health and Disease* Edited by: KaganVe, Quinn DJ. Boca Raton: CRC Pres; 2000. p. 317-29.
26. Ogeturk M, Kus I, Colakoglu N, Zararsiz I, Ilhan N, Sarsilmaz M. Caffeic acid phenethyl ester protects kidneys against carbon tetrachloride toxicity in rats. *J Ethnopharmacol* 2005;97(2):273-80.
27. EsHaghi M, Dehghan G, Banihabib N, Zare S, Mikaili P, Panahi F. Protective effects of *Cornusmas* fruit extract on carbon tetrachloride induced nephrotoxicity in rats. *Indian J Nephrol* 2014;24(5):291-6.
28. Ozturk F, Ucar M, Ozturk IC, Vardi N, Batcioglu K. Carbon tetrachloride-induced nephrotoxicity and protective effect of betaine in Sprague-Dawley rats. *Urology* 2003;62(2):353-6.