Qom University of Medical Sciences Journal

2023. Volume 17

Research Paper

Pathological and Hormonal Alterations of the Testis in BALB/c Mice Treated With Spirotetramat Insecticide

*Ghodrat Ebadi Manas [1]

1. Department of Biology Education, Farhangian University, Tehran, Iran.

Use your device to scan and read the article online

Citation Ebadi Manas GH. [Pathological and Hormonal Alterations of the Testis in Balb/C Mice Treated with Spirotetramat Insecticide (Persian)]. Qom Univ Med Sci J. 2023; 17:E1895.2. https://doi.org/10.32598/qums.17.1895.2

https://doi.org/10.32598/qums.17.1895.2

Received: 26 Mar 2023

Accepted: 24 Apr 2023

Available Online: 23 Aug 2023

Keywords:
Spirotetramat, Testis, Mice, Male, Pathology, Hormones

ABSTRACT

Background and Objectives The side effects of insecticides are undeniable due to their excessive use by farmers. This study aims to investigate the impact of spirotetramat insecticide on pathological and hormonal alteration in BALB/c mice testes.

Methods In this experimental study, 24 adult BALB/c male mice, with a body weight range of 25-30 g, were obtained from the Animal House of Uremia University and examined. Mice were randomly divided into three groups of eight: control, experimental group 1, and experimental group 2. The mice of experimental group 1 received 2.5 mg/kg, and experimental group 2 received 10 mg/kg of spirotetramat. The control group received the same amount of distilled water for 21 days through the mouth by gavage. After this period, the mice were anesthetized and evaluated. Data were analyzed using a 1-way analysis of variance in SPSS version 19 software.

Results The results of the study showed that spirotetramat increased the thickness of the tunica albuginea, the diameter of the seminiferous tubules, the differentiation index of the testis tube, and the spermiogenesis index, but it decreased the thickness of the epithelium of the spermatogenic tubules, the replacement index of active spermatogonia, Leydig cells, and FSH, LH, and testosterone hormone levels. The thickness of interstitial tissue, Sertoli, and lymphocyte cells did not change significantly.

Conclusion By inhibiting the activity of acetyl coenzyme A, spirotetramat insecticide disrupts energy production and prevents the synthesis of lipids in the cells, finally decreasing spermatogenesis in mice.

*** Corresponding Author:**
Ghodrat Ebadi Manas, PhD.
Address: Department of Biology Education, Farhangian University, Tehran, Iran.
Tel: +98 (914) 1460871
E-Mail: ebadimanas@gmail.com

Copyright © 2023 Qom University of Medical Sciences.
This work is licensed under a Creative Commons Attribution-NonCommercial 4.0 International license(https://creativecommons.org/licenses/by-nc/4.0/).
Noncommercial uses of the work are permitted, provided the original work is properly cited.

Extended Abstract

Introduction

Nowadays, pesticides, especially insecticides, are widely used in agriculture to control pests, and their effects on farmers are undeniable. Most insecticides affect the nervous or hormonal system and disrupt their function, ultimately interrupting the body system [1]. Due to excessive use and long-term spraying, insects become resistant to insecticides, so factories have produced more destructive insecticides [2, 3].

Spirotetramat is a new systemic insecticide belonging to the keto-enol group and a derivative of tetramic acid with the brand name Movento [4]. It is currently used to control sucking pests, such as aphids in pistachio, citrus, grape, almond, and nut plants. By affecting the insect's nervous system, this insecticide reduces the activity of acetyl coenzyme A and the biosynthesis of lipids, and as a result, disrupts the cell membrane and the proton gradient [8]. Many studies have been done on spirotetramat, but the effect of this insecticide on the reproductive system of BALB/c mice has not been investigated. Therefore, this study aims to investigate the impact of spirotetramat insecticide on histomorphometric and hormonal changes in BALB/c mice.

Methods

This experimental study was conducted on 24 adult male BALB/c mice. The body weight of mice was approximately 25-30 g. Before the experiment, the animals received no treatment for 7 days for adaptation. All the standard conditions were controlled meticulously. The animals were fed pellets and tap water ad libitum and kept at room temperature (20°C-23°C) within a 12-hour light/dark cycle. The animals were divided into three groups of eight: control, experimental group 1, and experimental group 2. Mice in experimental group 1 received a low dose of spirotetramat in the amount of 2.5 mg/kg, and experimental group 2 received a high dose of spirotetramat in 10 mg/kg for 21 days orally by gavage. Mice in the control group received the same amount of distilled water for the same period. After 21 days, the mice were anesthetized, and their blood was taken from their hearts to check their sex hormone levels. After blood collection, the mice were dissected, and their testes and appendages were removed and weighed. The testes were placed in a formalin solution for fixation and transferred entirely into paraffin. After paraffinization, 6-µm sections were cut from the testicular tissue, stained with Iron-Weigert, and examined for different histomorphometric parameters. Data were analyzed using a 1-way analysis of variance in SPSS software, version 19.

Results

Cross-sections of the testes in control and experimental group 1 were examined with a light microscope. In both groups, the testes had normal tissue, and no pathological changes were seen. However, in experimental group 2, changes in the morphological appearance of the testicular tissue decreased the number of spermatogenic cells, interstitial cells, abnormal Sertoli cells, and bent spermatids; sperms were not observed in the tube lumen. The study results showed that spirotetramat increased the tunica albuginea's thickness, the seminiferous tubules' diameter, the testicular tube's differentiation index, and the spermatogenesis index. Also, spirotetramat decreased the thickness of the epithelium of the spermatogenic tubules, the replacement index of active spermatogonia, Leydig cells, and FSH, LH, and testosterone hormone levels. In addition, the thickness of the interstitial tissue, Sertoli cells, and lymphocyte cells did not change significantly.

Conclusion

According to the results of this study, spirotetramat in high dose by affecting the hypothalamus-pituitary axis and reducing the production and secretion of gonadotropins, has reduced the activity of Leydig cells and the production of sex hormones in the interstitial tissue. Also, a high dose of spirotetramat by inhibiting the activity of acetyl coenzyme A carboxylase depleted energy in the cells of the wall of the spermatogenic tubules, and by destroying the epithelium of the spermatogenic tubules, reduced sperm production in the testicular tubules.

Ethical Considerations

Compliance with ethical guidelines

All investigation processes in this work were performed in accordance with the guidelines of the Ethics Committee for Research on Laboratory Animals of Uremia University (No: 3.189-1391.8.22).

Funding

There was no funding for this study.

Conflicts of interest

The author declared no conflict of interest.

Acknowledgements

Hereby, we extend our gratitude to Mr Karimi for assisting us in the laboratory affairs of this research project.

مجله
دانشگاه علوم پزشکی قم

مقاله پژوهشی

تغییرات پاتولوژیکی و هورمونی بیضه در موش‌های کوچک سفید آزمایشگاهی تحت تأثیر با حشره‌کش اسپیروتترامات

*قدرت عبادی مناس[1]

۱. گروه آموزش زیست شناسی، دانشگاه فرهنگیان، تهران، ایران.

Use your device to scan and read the article online

Citation Ebadi Manas GH. [Pathological and Hormonal Alterations of the Testis in Balb/C Mice Treated with Spirotetramat Insecticide (Persian)]. Qom Univ Med Sci J. 2023; 17:E?. ttps://doi.org/10.32598/qums.17.1895.2

https://doi.org/10.32598/qums.17.1895.2

تاریخ دریافت: ۰۶ فروردین ۱۴۰۲
تاریخ پذیرش: ۰۴ اردیبهشت ۱۴۰۲
تاریخ انتشار: ۰۱ شهریور ۱۴۰۲

چکیده

زمینه و هدف امروزه عوارض جانبی حشره‌کش‌ها به‌دلیل استفاده بی‌رویه از آن‌ها توسط کشاورزان غیرقابل انکار است. هدف این تحقیق بررسی اثرات اسپیروتترامات بر تغییرات پاتولوژیکی و هورمونی بیضه در موش‌های کوچک آزمایشگاهی بود.

روش بررسی در این تحقیق آزمایشگاهی، تعداد ۲۴ موش کوچک نر بالغ، با محدوده وزن بدنی ۲۵-۳۰ گرم از حیوان‌خانه دانشگاه ارومیه تهیه شد و مورد بررسی قرار گرفتند. موش‌ها به‌طور تصادفی به ۳ گروه ۸ تایی شامل گروه کنترل، آزمایش ۱ و آزمایش ۲ تقسیم شدند. موش‌های گروه آزمایش ۱ اسپیروتترامات به مقدار ۲/۵ میلی‌گرم بر کیلوگرم و گروه آزمایش ۲ اسپیروتترامات به مقدار ۱۰ میلی‌گرم بر کیلوگرم و موش‌های گروه کنترل به همان مقدار آب مقطر به‌مدت ۲۱ روز از طریق دهان به‌وسیله گاواژ دریافت کردند. بعد از این مدت موش‌ها، بی‌هوش شدند و مورد ارزیابی قرار گرفتند. داده‌ها با استفاده از آنالیز واریانس یک‌طرفه در نرم‌افزار SPSS نسخه ۱۹ تحلیل شدند.

یافته‌ها نتایج نشان داد اسپیروتترامات موجب افزایش ضخامت تونیکا آلبوژینه، قطر لوله‌های اسپرم‌ساز، شاخص تمایز لوله بیضه‌ای و شاخص اسپرمیوژنز شده و موجب کاهش ضخامت اپیتلیوم لوله‌های اسپرم‌ساز، شاخص جایگزینی مجدد اسپرماتوگونی‌های فعال، سلول‌های لیدیگ، کاهش هورمون‌های هورمون های لوتئینه، محرک فولیکول و تستوسترون شده است، اما ضخامت بافت بینابینی، سلول‌های سرتولی، سلول‌های لنفوسیت تغییر معناداری نداشت.

نتیجه‌گیری حشره‌کش اسپیروتترامات با مهار فعالیت استیل کوآنزیم A، موجب اختلال در تولید انرژی و مانع از سنتز چربی‌های موردنیاز سلول شده است و درنهایت منجر به کاهش اسپرماتوژنز در موش‌ها شده است.

کلیدواژه‌ها:
اسپیروتترامات، بیضه، موش، نر، پاتولوژی، هورمون‌ها

* **نویسنده مسئول:**
دکتر قدرت عبادی مناس
نشانی: تهران، دانشگاه فرهنگیان، گروه آموزش زیست‌شناسی.
تلفن: ۱۴۶۰۸۷۱ (۹۱۴) ۹۸+
رایانامه: ebadimanas@gmail.com

Copyright © 2023 Qom University of Medical Sciences.
This work is licensed under a Creative Commons Attribution-NonCommercial 4.0 International license(https://creativecommons.org/licenses/by-nc/4.0/).
Noncommercial uses of the work are permitted, provided the original work is properly cited.

مقدمه

امروزه برای کنترل آفات در مزارع کشاورزی به‌صورت گسترده‌ای از سموم، به‌ویژه از حشره‌کش‌ها استفاده می‌شود که اثرات آن‌ها بر روی کشاورز غیرقابل انکار است. اکثر حشره‌کش‌ها بر یکی از سیستم‌های تنظیم‌کننده بدن یعنی سیستم عصبی یا هورمونی تأثیر می‌گذارند و باعث اختلال در عملکرد آن‌ها و درنهایت اختلال در کار همه دستگاه‌های بدن می‌شوند [۱]. به‌دلیل استفاده بی‌رویه و سم‌پاشی‌های طولانی‌مدت، حشرات در برابر حشره‌کش‌ها مقاوم شدند و روزبه‌روز رده‌های جدید و مخرب‌تر توسط کارخانجات سازنده تولید می‌شود [۲].

اسپیروتترامات یک حشره‌کش جدید کاملاً غیرتماسی و متعلق به گروه کتوانول و مشتق از اسید تترامیک و با نام تجاری موونتو است [۳] که امروزه برای کنترل آفات مکنده مانند شته‌ها در گیاهان پسته، مرکبات، انگور، بادام و آجیل استفاده می‌شود. اسپیروتترامات در گیاهان دارای خواص انتقالی منحصر به فرد است. پس از جذب برگی، درکل سیستم انتقال مواد در گیاه منتقل می‌شود، یعنی از طریق آوندها به سمت بالا و پایین حرکت می‌کند. جابه‌جایی در آوندها امکان کنترل آفات پنهان را در ساقه، ریشه و برگ‌های جدید که پس از محلول‌پاشی ظاهر می‌شوند، فراهم می‌کند. این ترکیب بعد از ورود به بافت گیاهی هیدرولیز می‌شود و به‌صورت الکلی در می‌آید و تمام ویژگی‌های لازم یک حشره‌کش غیرتماسی در آوندهای آبکش را دارا خواهد بود. به همین دلیل تأثیر این آفت‌کش بر آفات مکنده به‌صورت تأخیری گزارش شده است [۴]. این حشره‌کش بر دستگاه عصبی حشرات اثر می‌گذارد و از طریق کاهش فعالیت آنزیم استیل کوآنزیم A کربوکسیلاز یا مهار بیوسنتز چربی‌ها عمل می‌کند و از این طریق باعث اختلال در غشای سلولی و همچنین اختلال در شیب پروتونی سلول می‌شود [۵].

مطالعات زیادی درباره مکانیسم اثر اسپیروتترامات در حشرات و عوارض جانبی این سم انجام شده است. هاجس و همکاران گزارش کردند که اسپیروتترامات به‌دلیل نحوه عملکرد خود در مرحله اولیه رشد حشرات مکنده بسیار مؤثر است و در حشرات ماده بالغ، این ترکیب به‌طور قابل توجهی باروری را کاهش می‌دهد و درنهایت مرگ حشره را درپی خواهد داشت [۶]. بخاخچه و همکاران نشان دادند که آزمایش‌های رفتاری مختلف بر روی حیوانات نشان می‌دهند که حشره‌کش اسپیروتترامات تأثیر قابل‌توجهی بر درجه اضطراب جوندگان، پارامترهای بیوشیمیایی مانند گلیسمی، کلسترول، تری‌گلیسیرید، اوره، کراتینین، هورمون آدرنوکورتیکوتروپین و استیل کولین استراز دارد [۷].

فالکون اتچوری و همکاران گزارش کردند که سم اسپیروتترامات باعث بروز علائم مسمومیت مانند دوبینی، اسهال، ترشح بزاق، آتاکسی، تشنج و خونریزی، افزایش ترانس آمینازها، تغییرات بافتی در کبد و درنهایت موجب مرگ ۳۵ درصد از موش‌های رت شده است [۸]. کفشگیری و همکاران با بررسی اثر حشره‌کش موونتو بر سیستم تولیدمثلی ماده موش کوچک سفید آزمایشگاه نشان دادند که موونتو موجب تغییر سطح هورمون‌های جنسی و ایجاد تغییر در ساختار فولیکول‌های تخمدانی و القاء آسیب به سیستم تولیدمثلی ماده می‌شود [۹].

نتایج تحقیقات اسوردراپ و همکاران نشان داد سم اسپیروتترامات در موش‌های رت موجب کاهش تحرک و جابه‌جایی اسپرم، افزایش اسپرم‌های غیرطبیعی، کاهش وزن، اختلال در هورمون‌های تیروئیدی، مغز و تیموس و سیستم تولیدمثلی می‌شود [۱۰]. مطالعات فیشر و ویز نشان می‌دهد سم اسپروتترامات در طی رشدونمو باعث کاهش مصرف غذا و کاهش وزن بدن، اختلالات رشد و ناهنجاری‌های اسکلتی، شکاف کام و نقص در دیواره بین دهلیز و میکروفتالمی می‌شود [۱۱]. به‌علاوه مطالعات پیشین نشان داده است که اسپیروتترامات در دُز بسیار پایین (۰/۰۰۵ میلی‌گرم بر وزن بدن) بر سلامتی انسان عوارض کم [۱۲] و اثرات ژنتیکی و کشندگی بر روی شته کلم [۱۳]، همچنین مقاوم کردن گیاهان را در برابر قارچ‌ها و انتقال ویروس‌ها از طریق شته‌ها دارد [۱۴].

تاکنون تحقیقات زیادی درباره سم اسپیروتترامات انجام شده است، اما درباره تأثیر این سم بر سیستم تولیدمثلی موش‌های کوچک سفید آزمایشگاهی انجام نشده است. بنابراین هدف این تحقیق بررسی تأثیر سم اسپیروتترامات بر روی بافت بیضه و هورمونی‌های جنسی در موش‌های کوچک سفید آزمایشگاهی نر است.

مواد و روش‌ها

در این تحقیق تعداد ۲۴ موش آزمایشگاهی سفید کوچک بالغ از حیوان‌خانه دانشگاه ارومیه تهیه و در شرایط ۱۲ ساعت روشنایی و ۱۲ ساعت تاریکی در دمای اتاق ۲۰-۲۳ درجه سانتی‌گراد نگهداری شدند که در طول آزمایش شدیداً کنترل می‌شدند. موش‌ها ازنظر دسترسی به غذا و آب محدویتی نداشتند و قبل از شروع آزمایش برای سازش با محیط به‌مدت ۲ هفته در آزمایشگاه نگهداری شدند. پژوهش حاضر براساس دستورالعمل کمیته اخلاق در پژوهش دانشکده دامپزشکی دانشگاه ارومیه انجام شد.

موش‌ها به‌طور تصادفی به ۳ گروه ۸ تایی گروه کنترل، آزمایش ۱ و آزمایش ۲ تقسیم شدند. سم اسپیروتترامات در آب مقطر حل شد. موش‌های گروه آزمایش ۱ دُز پایین سم به مقدار ۲/۵ میلی‌گرم بر کیلوگرم و گروه آزمایش ۲ دُز بالای سم به مقدار ۱۰ میلی‌گرم بر کیلوگرم به‌مدت ۲۱ روز از طریق دهان به‌وسیله گاواژ دریافت کردند. موش‌های گروه کنترل به همان مقدار آب مقطر در همان مدت دریافت کردند.

بعد از ۲۱ روز موش‌ها با استفاده از تزریق داخل صفاقی کتامین (۴۰ میلی‌گرم بر کیلوگرم) و زایلازین (۵ میلی‌گرم بر کیلوگرم) بیهوش شدند و در ادامه از طریق جابه‌جایی مهره‌های گردنی، آسان‌کشی شدند. برای بررسی میزان هورمون‌های جنسی از قلب موش‌ها خون‌گیری صورت گرفت. پس از خون‌گیری، موش‌ها تشریح و بیضه همراه با ضمائم‌ها از هر موش خارج و پس از توزین، جهت تثبیت در محلول فرمالین قرار گرفت. سپس به‌طور کامل به داخل پارافین انتقال داده شدند. پس از طی مراحل پارافین‌گیری از بافت بیضه برش‌های ۶ میکرومتری زده شد. سپس با آهن-وایگرت رنگ‌آمیزی و پارامترهای مختلف هیستومورفومتری ازجمله قطر لوله‌های اسپرم‌ساز، قطر تونیکا آلبوژینه، ضخامت بافت بینابینی ضخامت بافت اپیتلیوم لوله به‌وسیله میکروسکوپ نوری اندازه‌گیری شدند. تعداد سلول‌های لیدیک، سلول‌های لنفوسیت و تعداد سلول‌های سرتولی در هر میلی‌متر مربع از بافت بیضه، شاخص تمایز لوله‌ای[1]، شاخص جایگزینی[2] و ایندکس اسپرم اندازه‌گیری شد. برای سنجش هورمون لوتئینه[3] و محرک فولیکول[4] از روش الایزا و سنجش هورمون تستوسترون از روش الکتروکمی لومینسانس استفاده شد.

داده‌های حاصل از آزمایش با استفاده از نرم‌افزار SPSS نسخه ۱۹ و با روش تحلیل واریانس یکطرفه[5] تجزیه‌وتحلیل شدند. آزمون توکی[6] برای تعیین گروه‌های دارای اختلاف استفاده و P≤۰/۰۵ به‌عنوان سطح معنادار در نظر گرفته شد. مقادیر به‌دست‌آمده به‌صورت میانگین و انحراف‌معیار گزارش شد.

یافته‌ها

هیستومورفومتری

مقاطع عرضی تهیه‌شده از بیضه موش‌های گروه کنترل و آزمایش ۱ (دُز پایین) به‌وسیله میکروسکوپ نوری بررسی و مشخص شد که در هر دو گروه، بیضه بافتی نرمال دارد و تغییرات پاتولوژیکی دیده نمی‌شود (تصویر شماره ۱-C و A) (جدول شماره ۱). بااین‌حال، در گروه آزمایش ۲ (دُز بالا)، تغییرات در ظاهر مورفولوژیکی بافت بیضه، کاهش تعداد سلول‌های اسپرماتوژن، سلول‌های بینابینی، سلول‌های سرتولی و تونیکا آلبوژینا غیرعادی بودند و اسپرماتیدهای خمیده مشاهده شدند. همچنین اسپرم‌ها در لوله‌ها دیده نشدند. اپیتلیوم لوله‌های اسپرم‌ساز نیز به زیر ۴ لایه سلولی کاهش یافته است (تصویر شماره ۱-B).

بررسی آماری نشان داد ضخامت تونیکا آلبوژینه و قطر لوله‌های اسپرم‌ساز گروه آزمایش۱ در مقایسه با گروه کنترل به‌طور معناداری افزایش نیافته است (P>۰/۰۵)، اما گروه آزمایش ۲ نسبت به گروه کنترل به‌طور معنادار (P<۰/۰۵) افزایش یافته است (جدول شماره ۱). ضخامت اپیتلیوم لوله‌های اسپرم‌ساز گروه آزمایش۱ با کنترل معنادار (P>۰/۰۵) نیست، اما گروه آزمایش۲ در مقایسه با گروه کنترل به‌طور معناداری کاهش یافته است (P<۰/۰۵). اختلاف معناداری در ضخامت بافت بینابینی بین گروه کنترل و گروه‌های آزمایش ۱ و ۲ وجود ندارد (P>۰/۰۵) (جدول شماره ۱).

سیتومورفومتری

بررسی آماری داده‌های حاصل از تحقیق نشان داد تفاوت معناداری در تعداد سلول‌های لیدیگ بین گروه آزمایش۱ و کنترل وجود ندارد (P>۰/۰۵)، اما در گروه آزمایش ۲ نسبت به گروه کنترل به‌طور معناداری کاهش یافته است (P<۰/۰۵). همچنین ازنظر تعداد سلول‌های لنفوسیت و تعداد سلول‌های سرتولی بین گروه آزمایش ۱ و ۲ و گروه کنترل وجود تفاوت معناداری ندارد (P>۰/۰۵). تحلیل آماری داده‌های مربوط به شاخص تمایز لوله بیضه‌ای، شاخص اسپرمیوژنز۷ و شاخص جایگزینی مجدد اسپرماتوگونی‌های فعال) آشکار کرد که بین گروه آزمایش ۱ و گروه کنترل تفاوت معناداری وجود ندارد (P>۰/۰۵)، اما شاخص جایگزینی مجدد اسپرماتوگونی‌های فعال گروه آزمایش۲ در مقایسه با گروه کنترل به‌طور معناداری کاهش یافته و شاخص تمایز لوله بیضه‌ای و شاخص اسپرمیوژنز به‌طور قابل توجهی افزایش یافته است (P<۰/۰۵) (جدول شماره ۲) (تصویر شماره ۱).

هورمون‌ها

تحلیل داده‌های مربوط به هورمون لوتئینه (LH)، هورمون محرک فولیکولی (FSH) و هورمون تستوسترون نشان داد بین گروه کنترل و گروه آزمایش۱ اختلاف معناداری وجود ندارد (P>۰/۰۵)، درحالی‌که گروه آزمایش۲ در هر ۳ هورمون با گروه کنترل اختلاف معناداری دارد (P<۰/۰۵) (جدول شماره ۳).

بحث

برای کنترل آفات در صنعت، پزشکی به‌خصوص در کشاورزی به‌طور گسترده از حشره‌کش‌ها استفاده می‌شود. حشره‌کش‌ها از طریق اختلال در سیستم عصبی یا هورمونی باعث از بین رفتن حشرات می‌شوند. یکی از حشره‌کش‌های مهم و جدید، اسپیروتترامات یا موونتو است که فعالیت آنزیم استیل کوآنزیمA را مهار می‌کند. باتوجه‌به این که این آنزیم در چرخه تولید انرژی در سلول‌های هوازی نقش مهمی دارد، با اختلال عملکرد آن، تولید انرژی در سلول مختل و سلول با کمبود انرژی برای انجام

1. Testicular Differential Index (TDI)
2. Repopulation Index (RI)
3. Follicle-Stimulating Hormone (FSH)
4. luteinizing Hormone (LH)
5. One way ANOVA
6. Tukey
7. Sperm Index (SI)

جدول ۱. مقایسه میانگین انواع پارامترهای هیستومورفومتری بافت بیضه گروه‌های آزمایش و کنترل در موش کوچک سفید آزمایشگاهی تحت تأثیر اسپیروتترامات

گروه‌ها	میانگین±انحراف‌معیار			
	ضخامت‌تونیکا آلبوژینه (میکرومتر)	قطر لوله‌های اسپرم‌ساز (میکرومتر)	ضخامت بافت بینابینی (میکرومتر)	ضخامت‌اپیتلیوم‌لوله‌های‌اسپرم‌ساز (میکرومتر)
کنترل	۱۱/۰۸±۰/۵۶[a]	۱۷۲/۶±۴/۵۰[a]	۴۰/۲۲±۲/۱۱[a]	۴۰/۵۱±۱/۳۳[a]
آزمایش۱	۱۳/۴۲±۰/۷۴[a]	۱۸۰/۵۶±۵/۷[a]	۳۷/۵۶±۱/۰۸[a]	۳۸/۵±۱/۳۹[a]
آزمایش۲	۲۰/۷۴±۲/۵[b]	۱۹۱/۳۰±۴/۲۵[b]	۴۲/۶۱±۳[a]	۱۷±۱/۶۲[b]

حروف غیریکسان بیانگر اختلاف معنادار (P<۰/۰۵) بین گروه کنترل وگروه‌های آزمایش در هر ستون می‌باشند.

مجله دانشگاه علوم پزشکی قم

واکنش‌های زیستی مواجه می‌شود که نتیجه آن اختلال در کار آنزیم‌ها و فعالیت‌های زیستی و مرگ سلولی خواهد بود [۱۵]. هدف این تحقیق بررسی اثرات دُزهای متفاوت حشره‌کش اسپیرتترامات بر تغییرات هورمون‌های جنسی و بافتی بیضه در موش‌های کوچک سفید آزمایشگاهی بود.

نتایج تحقیق نشان داد حشره‌کش اسپیروتترامات در گروه آزمایش۱ به‌دلیل دُز کم موجب تغییرات معنادار نشده است، اما در گروه آزمایش۲ (دُز بالا)، موجب تغییراتی در مورفولوژیک بافت بیضه، کاهش تعداد سلول‌های اسپرماتوژن، سلول‌های بینابینی، سلول‌های سرتولی و تونیکا آلبوژیبا غیرعادی، اسپرماتیدهای خمیده ، عدم مشاهده اسپرم‌ها در لوله‌ها شده است و اپیتلیوم لوله‌های اسپرم‌ساز نیز به زیر ۴ لایه سلولی کاهش یافته است. اسپیروتترامات با مهار فعالیت آنزیم‌های استیل کوانزیم‌آ کربوکسیلاز، موجب کمبود انرژی در سلول‌های جدار لوله‌های اسپرم‌ساز و کاهش اسپرماتوژنز در لوله شده است. این نتایج در راستای نتایج سوردراپ و همکاران است که نشان داد سم اسپیروتترامات در موش‌های نژاد رت موجب تخریب و واکوئله شدن بافت بیضه، افزایش اسپرم‌های غیرطبیعی، کاهش اسپرم در اپی دیدیم و کاهش وزن بیضه در موش‌ها شده است [۱۰].

یافته‌های تحقیق حاضر مشخص کرد ضخامت تونیکا آلبوژینه و قطر لوله‌های اسپرم‌ساز در گروه آزمایش۲ نسبت به گروه کنترل به‌طور معنادار افزایش یافته است که دلیل احتمالی آن سمیت اسپیروتترامات بر روی بافت بیضه و ایجاد ادم بافتی در آن‌ها است. همچنین ضخامت اپیتلیوم لوله‌های اسپرم‌ساز گروه آزمایش۲ در مقایسه با گروه کنترل به‌طور معناداری کاهش یافته است و دلیل کاهش آن اثر اسپیروتترامات بر سیستم تولید انرژی و کاهش رشد، تقسیم سلولی و دژنره شدن سلول‌های اسپرماتوگونی و کاهش فرآیند اسپرماتوژنز است. این نتایج مطابق یافته‌های عبادی‌مناس و همکاران است که گزارش کرد حشره‌کش پیریدابن موجب کاهش ضخامت اپیتلیوم در موش کوچک آزمایشگاهی شده است [۱۶]. نتایج تحقیق نشان داد اختلاف معناداری در ضخامت بافت بینابینی بین گروه کنترل و گروه‌های آزمایش ۱ و ۲ وجود نداشت که دلیل آن احتمالاً کم بودن مدت زمان اثر اسپیروتترامات بوده است.

داده‌های حاصل از تحقیق مشخص کرد تعداد سلول‌های لیدیگ گروه آزمایش ۲ نسبت به گروه کنترل به‌طور معناداری کاهش یافته است که دلیل احتمالی آن اثر سم اسپیروتترامات بر محور هیپوتالاموس-هیپوفیز و کاهش تولید و ترشح گنادوتروپین‌ها موجب کاهش سلول‌های لیدیگ در بافت بینابینی بیضه است. این نتایج در راستای نتایج نگولا و همکاران است که نشان داد حشره‌کش پیریمفوس موجب کاهش تعداد سلول‌های لیدیک در بافت بینابینی شده است [۱۷].

جدول ۲. مقایسه میانگین پارامترهای سیتومورفومتری بافت بیضه در گروه های آزمایش و کنترل در موش کوچک سفید آزمایشگاهی تحت تأثیر اسپیروتترامات

گروه‌ها	میانگین±انحراف‌معیار					
	سلول‌های لیدیگ	سلول‌های لنفوسیت	سلول‌های سرتولی	RI	TDI (%)	SI (%)
کنترل	۱۹/۲۸±۰/۷[a]	۴/۳±۰/۲۷[a]	۵/۲±۰/۱۰[a]	۰/۷۵±۵/۲[a]	۰/۲۱±۶/۱[a]	۷±۱/۳۱[a]
آزمایش۱	۱۷/۶±۰/۷۴[a]	۵/۳±۰/۹۱[a]	۴/۹±۰/۶۷[a]	۰/۵۳±۳/۴۲[a]	۳/۸±۳۱[a]	۲۳/۴±۵/۷[a]
آزمایش۲	۱۳/۱۲±۲/۱[b]	۵/۲۱±۰/۴۶[a]	۴/۱±۰/۲۷[a]	۲/۱±۰/۴۲[b]	۵±۹۱/۰۱[b]	۶۱±۴/۰۱[b]

حروف غیریکسان بیانگر اختلاف معنادار(P<۰/۰۵) بین گروه کنترل وگروه‌های آزمایش در هر ستون می‌باشند.

مجله دانشگاه علوم پزشکی قم

جدول ۳. مقایسه میانگین هورمون‌های گنادوتروپ هیپوفیزی گروه‌های آزمایش و کنترل در موش کوچک سفید آزمایشگاهی تحت تأثیر اسپیروتترامات

گروه‌ها	میانگین±انحراف‌معیار		
	هورمون لوتئینه (واحد بین‌المللی در میلی‌لیتر)	هورمون محرک فولیکولی (میلی واحد بین‌المللی در میلی‌لیتر)	تستوسترون (نانوگرم در میلی‌لیتر)
کنترل	۰/۹۸±۰/۰۲۳[a]	۰/۸۱±۰/۰۴[a]	۶/۴۷±۰/۲۸[a]
آزمایش۱	۰/۸۹±۰/۰۱[a]	۰/۶۴±۰/۲۱[a]	۵/۰۹±۰/۵[a]
آزمایش۲	۰/۷۲±۰/۲۱[b]	۰/۴۵۹±۰/۱۳[b]	۳/۷۲±۰/۳[b]

حروف غیریکسان بیانگر اختلاف معنادار (P<۰/۰۵) بین گروه کنترل وگروه‌های آزمیش در هر ستون می‌باشد.

مجله
دانشگاه علوم پزشکی قم

همچنین نتایج تحقیق مشخص کرد تعداد سلول‌های لنفوسیت و تعداد سلول‌های سرتولی بین گروه آزمایش ۱ و ۲ و گروه کنترل تفاوت معناداری نداشت که دلیل احتمالی آن غیرمؤثر بودن مقدار و مدت زمان اثر دُز خوراکی است.

نتایج این تحقیق نشان داد اسپیروتترامات باعث افزایش درصد شاخص تمایز لوله‌ای و درصد شاخص اسپرمیوژنز، یعنی درصد لوله‌های اسپرم‌ساز بدون اسپرم می‌شود. وقتی درصد شاخص تمایز لوله‌ای افزایش می‌یابد، نشان می‌دهد لایه اپیتلیال در حال انحطاط و نازک شدن است. در مطالعات قبلی گزارش شده است حشره‌کش دی متوات نیز باعث آسیب بیضه وابسته به دُز می‌شود که با انحطاط متوسط تا شدید لوله‌های منی‌ساز به‌صورت ریزش، آتروفی، انحطاط سلول‌های زاینده و توقف نسبی اسپرماتوژنز مشخص می‌شود [۱۸].

یافته‌های تحقیق آشکار کرد شاخص جایگزینی مجدد اسپرماتوگونی‌های فعال گروه آزمایش۲ در مقایسه با گروه کنترل به‌طور معناداری کاهش یافته است که نشان می‌دهد نسبت اسپرماتوگونی نوع B به اسپرماتوگونی نوع A توسط سم اسپیروتترامات در حال کاهش است. بنابراین این سم باعث کاهش جمعیت اسپرماتوگونی نوع B می‌شود. این نتایج در راستای یافته‌های عبادی‌مناس و همکاران است. عبادی‌مناس و همکاران با تأثیر حشره‌کش پیریدابن بر تغییرات هیستومورفومتری، تغییرات هورمونی و عملکرد تولیدمثلی موش کوچک سفید آزمایشگاهی گزارش کردند که پیریدابن در دُز بالا موجب دژنره شدن و آتروفی سلول‌های جنسی، از بین رفتن شکل و دیواره لوبول‌ها و کاهش شاخص جایگزینی مجدد اسپرماتوگونی فعال در بافت بیضه می‌شود [۱۶].

یافته‌های مربوط به هورمون لوتئینه، هورمون محرک فولیکولی و هورمون تستوسترون نشان داد که هر ۳ هورمون در گروه آزمایش ۲ نسبت به گروه کنترل کاهش یافته است که دلیل احتمالی آن اثر سم اسپیروتترامات بر سیستم عصبی و محور هیپوتالاموس هیپوفیز است که باعث کاهش انرژی در سلول‌های سازنده گنادوتروپین و تضعیف فعالیت آن‌ها شده است. این نتایج مشابه نتایج کابلی و همکاران است. کابلی با مقایسه اثرات سم کیتوزان و مونتو بر موش‌های ماده سفید کوچک آزمایشگاهی گزارش کرد که سم مونتو باعث کاهش هورمون‌های لوتئینه و محرک فولیکولی هیپوفیزی می‌شود [۹].

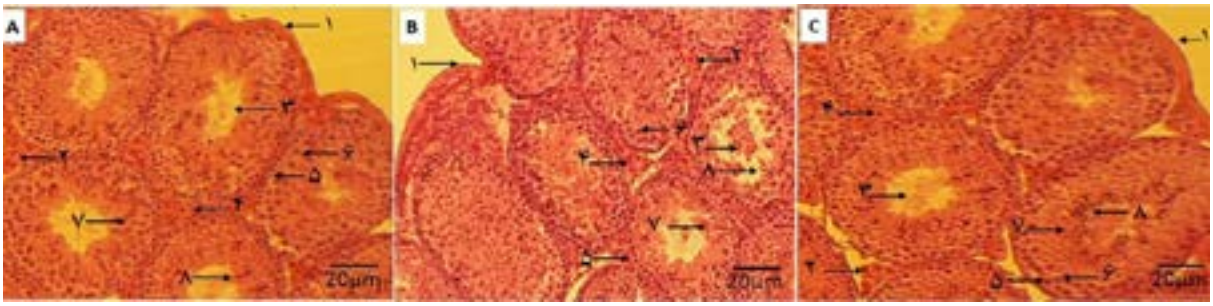

تصویر ۱. مقطع عرضی بافت بیضه موش با رنگ‌آمیزی آهن ـ وایگرت با درشتنمایی×۱۰۰ قابل‌مشاهده است.
A ـ گروه آزمایش۱ (دُز پایین)؛ B گروه آزمایش۲ (دُز بالا)؛ C ـ گروه کنترل
۱. غلاف تونیکا آلبوژینه، ۲. بافت بینابینی، ۳ـ لومن لوله، ۴ـ سلول لیدیگ، ۵ ـ اسپرماتوگونی، ۶ـ اسپرماتوسیت اولیه، ۷ـ اسپرماتید، ۸ـ اسپرم.

مجله
دانشگاه علوم پزشکی قم

نتیجه‌گیری

حشره‌کش اسپیروتترامات با مهار فعالیت استیل کوآنزیمآ موجب اختلال در تولید انرژی موردنیاز سلول می شود. همچنین از سنتز چربی‌های موردنیاز سلول جلوگیری می‌کند و درنهایت منجر به کاهش اسپرماتوژنز می‌شود. بدین ترتیب توصیه می‌شود در استفاده از این حشره‌کش زیاده‌روی نشود و نکات ایمنی رعایت شود.

ملاحظات اخلاقی

پیروی از اصول اخلاق پژوهش

پژوهش حاضر براساس دستورالعمل کمیته اخلاق در پژوهش دانشکده دامپزشکی دانشگاه ارومیه (۳/۱۸۹/پ-۹۱/۸/۲۲) انجام شده است.

حامی مالی

این تحقیق هیچ گونه کمک مالی از سازمان‌های تأمین مالی در بخش‌های عمومی، تجاری یا غیرانتفاعی دریافت نکرد.

تعارض منافع

بنابر اظهار نویسندگان، این مقاله تعارض منافع ندارد.

تشکر و قدردانی

از زحمات و همکاری‌های کارشناس محترم آزمایشگاه بافت و جنین‌شناسی دانشکده دامپزشکی دانشگاه ارومیه نهایت تشکر و قدردانی می‌شود.

References

[1] Mnif W, Hassine AI, Bouaziz A, Bartegi A, Thomas O, Roig B. Effect of endocrine disruptor pesticides: A review. Int J Environ Res Public Health. 2011; 8(6):2265-303. [DOI:10.3390/ijerph8062265] [PMID] [PMCID]

[2] Nasirian H. Recent cockroach bacterial contamination trend in the human dwelling environments: A systematic review and meta-analysis. Bangladesh J Med Sci. 2019; 18(3): 540-5. [DOI:10.3329/bjms.v18i3.41623]

[3] Nauen R, Reckmann U, Thomzik J, Thielert W. Biological profile of spirotetramat (Movento®)–a new two-way systemic (ambimobile) insecticide against sucking pest species. Bayer CropSci J. 2008; 61(2):245-78. [Link]

[4] Alston DG, Drost D. Onion Thrips: Thrips tabaci. Logan: Utah State University Extension and Utah Plant Pest Diagnostic Laboratory; 2008. [Link]

[5] Kuk YI, Burgos NR, Talbert RE. Cross-and multiple resistance of diclofop-resistant Lolium spp. Weed Sci. 2000; 48(4):412-9. [DOI:10.1614/0043-1745(2000)048[0412:CAMRODRL]2.0.CO;2]

[6] Bell JW. Petition for a three-year extension of exclusive use data protection for spirotetramat: As provided for under FIFRA section 3. Raleigh: Research Triangle Park; 2012. [Link]

[7] Bekhakheche M, Manseur A, Masna F, Habbachi S, Habbachi W, Bairi A, et al. Chronic contamination in rats by reduced risk pesticides: Cases of spirotetramat and citrullus colocynthis (cucurbitaceae) extracts. World J Environ Biosci. 2018; 6(4):1-6. [Link]

[8] Falcón-Etchechury M, Silveira-Gramont M, Robles-Sánchez R, Canett-Romero R, Ramos-Enríquez R, López-Cervantes G, et al. Spirotetramat induce cambios histológicos y bioquímicos en rata Wistar. Rev Toxicol. 2013; 30(2):215-7. [Link]

[9] Kaboli Kafshgiri S, Parivar K, Baharara J, Hayati Roodbari N, Kerachian MA. [Comparison the effect of movento, a chemical pesticide, with chitosan, a biologic pesticide, on female reproductive system in Balb/C mice (Persian)]. Nova Biol Reperta. 2017; 3(4):279-87. [DOI:10.21859/acadpub.nbr.3.4.279]

[10] Sverdrup LC, Bjørge C, Eklo OM, Grung M, Källqvist T, Klingen I, et al. Risk assessment of the insecticide Movento 100 SC with the active substance spirotetramat: Opinion of the panel on plant protection products of the norwegian scientific committee for food safety. Sandakerveien: VKM; 2013. [Link]

[11] Fischer R, Weiss H. Spirotetramat (Movento®)-discovery, synthesis and physico-chemical properties. Bayer CropSci J. 2008; 61(2):127-40. [Link]

[12] Malhat F, Bakery M, Abdallah O, Youssef M, Ghany WAE, Abdallah A, et al. Dissipation kinetics and exposure of spirotetramat and pymetrozine in open fields, a prelude to risk assessment of green bean consumption. Environ Sci Pollut Res Int. 2023; 30(20):57747-58. [DOI:10.1007/s11356-023-26100-7] [PMID]

[13] Iftikhar A, Hafeez F, Aziz MA, Hashim M, Naeem A, Yousaf HK, et al. Assessment of sublethal and transgenerational effects of spirotetramat, on population growth of cabbage aphid, Brevicoryne brassicae L. (Hemiptera: Aphididae). Front Physiol. 2022; 13:1014190. [DOI:10.3389/fphys.2022.1014190] [PMID]

[14] Armand T, Korn L, Pichon E, Souquet M, Barbet M, Martin JL, et al. Efficiency and persistence of movento® treatment against myzus persicae and the transmission of aphid-borne viruses. Plants. 2021; 10(12):2747. [DOI:10.3390/plants10122747] [PMID]

[15] Etchechury FM, Silveira-Gramont MI, Robles-Sánchez RM, Canett-Romero R, Ramos-Enríquez R, López-Cervantes JG, et al. Spirotetramat induces histological and biochemical changes in Wistar rats. Rev Toxicol. 2015; 30(2):215-7. [Link]

[16] Ebadi Manas G, Hasanzadeh S, Parivar K. The effects of pyridaben pesticide on the histomorphometric, hormonal alternations and reproductive functions of BALB/c mice. Iran J Basic Med Sci. 2013; 16(10):1055-64. [PMID] [PMCID]

[17] Ngoula F, Watcho P, Dongmo MC, Kenfack A, Kamtchouing P, Tchoumboué J. Effects of pirimiphos-methyl (an organophosphate insecticide) on the fertility of adult male rats. Afr Health Sci. 2007; 7(1):3-9. [DOI:10.5555/afhs.2007.7.1.3] [PMID] [PMCID]

[18] Farag AT, El-Aswad AF, Shaaban NA. Assessment of reproductive toxicity of orally administered technical dimethoate in male mice. Reprod Toxicol. 2007; 23(2):232-8. [DOI:10.1016/j.reprotox.2006.12.003] [PMID]