

## گزارش مورد نادری از آنوریسم شریانی آئورتوایللیاک و کلیه نابجای لگنی

دکتر عباس ربانی \* دکتر حامد باطنی \*\*

\*متخصص جراحی، جراحی عروق و لاپاروسکوپی، دانشیار و رییس دپارتمان جراحی، دانشگاه علوم پزشکی تهران

\*\*رزیدنت ارشد جراحی، بیمارستان امام خمینی تهران

### چکیده

#### زمینه و هدف

به طور کلی آنوریسم شریانی به اتساع بازگشت ناپذیر یک شریان به میزان حداقل ۱/۵ برابر قطر طبیعی آن اطلاق می‌گردد. آنوریسم آئورت شکمی (AAA) Abdominal Aortic Aneurysm عمدتاً در شریان اینفرانال رخ می‌دهد. این بیماری غالباً در مردان دیده می‌شود و زمینه فامیلی وابسته به جنس در مورد آن بیان شده است. آنوریسم ایللیاک ندرتاً به تنهایی رخ داده و معمولاً همراه با آنوریسم آئورت است. در این مقاله گزارش یک مورد نادر از همراهی آنوریسم آئورت و آنوریسم ایللیاک دو طرفه و نیز کلیه نابجای لگنی در سمت راست ارائه می‌شود که شرح وضعیت بالینی، روش‌های تشخیص و مدیریت آن در پی خواهد آمد.

#### معرفی مورد

بیمار مرد ۷۱ ساله، سیگاری با سابقه دردهای مبهم شکمی از ۳ ماه قبل بدون تغییر در اجابت مزاج یا علائم دیگر به پزشک مراجعه کرده است. این درد در قسمت میانی شکم و نیز ناحیه فوقانی شکم متمرکز بوده و به سمت کمر تیر می‌کشیده و بنابراین بیمار با فعالیت فیزیکی تشدید شده است. ولی ارتباطی با غذا خوردن و موقعیت یا وضعیت قرارگیری بیمار نداشته است. در سابقه پزشکی افزایش فشار خون شریانی وجود دارد و به همین علت داروهای کاهنده فشارخون مصرف می‌کرده است. در معاینه بیمار یک توده ضربان دار در قسمت میانی شکم موجود و قابل لمس بود. در سی‌تی‌اسکن شکم و لگن اتساع آئورت شکمی و شریان‌های ایللیاک دو طرفه که پایین‌تر از شرایین کلیوی آغاز شده بود مشاهده گردید. و کلیه راست به صورت نابجا در سمت راست لگن مشاهده شد، سایر احشای شکمی فاقد ضایعه بودند.

**کلید واژه‌ها:** آنوریسم آئورت شکمی، کلیه نابجای لگنی، آنوریسم

تاریخ پذیرش: ۸۶/۶/۴

تاریخ دریافت: ۸۶/۱/۱۸

نویسنده مسئول: رزیدنت ارشد جراحی، بیمارستان امام خمینی تهران

e-mail:hamedb@hotmail.com

## مقدمه

در آنوریسم‌های شریانی معمولاً لایه پوشش داخلی عروقی خونی (Intimae) به وسیله لایه‌های مترامی از فیبرین جایگزین شده است. در این حالت پوشش میانی عروق (Media) قطعه قطعه بوده و تیغه‌های قابل ارتجاع (Elastic) آن کاهش یافته است. این کاهش بافت الاستیک به صورت کانونی است. بافت آئورت طبیعی حاوی ۱۲٪ الاستین است، در حالی که در آئورت آنوریسمال این مقدار به ۱٪ کاهش می‌یابد.

هنگامی که فشار وارد به هر نقطه از رگ، بیش از مقاومت الاستیک آن شود آنوریسم پاره خواهد گردید. واقعه پاتولوژیک اولیه در یک آنوریسم پاره شده، ایجاد شکاف طولی در تمام لایه‌های جدار شریان است. در اکثر این بیماران فشارخون شریانی بالا وجود دارد. به دلیل خطر پارگی که مورتالیتته آن بیش از ۹۰٪ خواهد بود، درمان آنوریسم‌های آئورت شکمی از حساسیت ویژه‌ای برخوردار است<sup>(۱)</sup>.

## معرفی بیمار

مرد ۷۱ ساله، سیگاری، با سابقه دردهای مبهم شکمی از ۳ ماه قبل بدون تغییر در اجابت مزاج یا علائم دیگر به پزشک مراجعه کرده و تحت بررسی قرار گرفته است. این درد در قسمت میانی شکم و نیز ناحیه فوقانی شکم (Epigastralgia) متمرکز بوده و به سمت کمر تیر می‌کشیده و بنا بر اظهار بیمار با فعالیت فیزیکی تشدید

می‌شده، ولی ارتباطی با غذا خوردن و موقعیت یا وضعیت قرارگیری بیمار نداشته است. در سابقه پزشکی افزایش فشار خون شریانی وجود داشته که این افزایش فشارخون سابقه خانوادگی داشته است و بیمار به همین علت داروهای کاهنده فشار خون مصرف می‌نموده است. در معاینه بالینی بیمار دارای جثه متوسط و علائم حیاتی ثابت بود. یک توده ضریان دار در قسمت میانی شکم موجود و قابل لمس بود که لبه فوقانی توده پایین‌تر از لبه دنده قرار داشت. نبض‌های محیطی پر و قرینه و اندام‌ها فاقد تغییرات ایسکمی مزمن بودند. سمع قلب و ریه‌ها طبیعی بود. در بررسی پاراکلینیکی انجام شده آزمایشات هماتولوژی و بیوشیمی خون در محدوده طبیعی قرار داشت و نشانه‌ای از دیابتیک بودن بیمار مشاهده نشد.


در سی تی اسکن شکم و لگن اتساع آئورت شکمی و شریان‌های ایلیاک دو طرفه که پایین‌تر از شرایین کلیوی آغاز شده، مشاهده گردید قطر قدامی خلفی آئورت ۴۵ mm و شریان‌های ایلیاک ۴۰ mm گزارش شد. کلیه راست به صورت نابجا (Ectopic) در سمت راست لگن مشاهده شد و سایر احشای شکمی فاقد ضایعه بودند.

در Magnetic Radiation Angiography (MRA) در

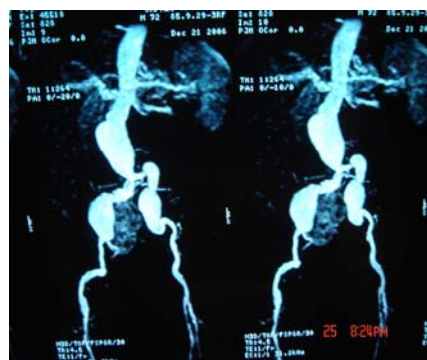
انجام شده<sup>(۲)</sup> آنوریسم آئورت به قطر ۴۳ mm و به طول ۷۰ mm بعد از شریان‌های کلیوی و آنوریسم در دیستال ایلیاک راست به قطر ۳۵ mm و به طول ۶۰ mm و آنوریسم در دیستال ایلیاک چپ به قطر ۲۷ mm و به طول ۵۰ mm گزارش گردید. (شکل ۱)

سمت راست به شریان ایلپاک مشترک پس از آنوریسم، و در سمت چپ به شریان ایلپاک اکسترن دوخته و پس از فلاشینگ و بستن آناستوموزها و کنترل نبض‌های دیستال عمل خاتمه یافت. نمونه محتوای آنوریسم که جهت پاتولوژی ارسال شد از جنس لخته خون گزارش گردید. پس از عمل بیمار دچار افزایش مختصر BUN و کراتینین و نیز افزایش فشار خون شریانی گردید که پس از دو روز درمان به محدوده عادی باز گشته و فشار خون کنترل گردید.

ویزیت‌های بعد از ترخیص به صورت دوره‌ای در درمانگاه جراحی انجام شد و پس از عمل جراحی مشکلی مشاهده نشد. دوره پس از عمل با مشاهده موارد دیگری از (AAA) بدون آنومالی سیستم ادراری، سپری گردید<sup>(۶)</sup>. عملکرد و ترشح کلیه نابجای کاشته شده در سمت راست پس از دوره بهبودی<sup>(۷)</sup> بیمار با انجام اسکن ایزوتوپ کلیه و نفروگرام نرمال به نظر می‌رسید. (اشکال ۲،۳). سایر آزمایشات پس از عمل همگی در محدوده طبیعی قرار داشتند.



شکل ۲ (الف و ب): اسکن ایزوتوپ کلیوی پس از عمل (کلیه چپ در محل طبیعی خود، و کلیه راست در محل نابجا پس از کاشته شدن مجدد مشهود است که هر دو دارای فعالیت ترشعی هستند).



شکل ۱: MRA سیستم شریانی آنورتوایلیاک وضعیت آنوریسم‌ها و نابجا بودن کلیه راست را نشان می‌دهد.

آندوسکوپي گوارش فوقانی و PFT (آزمون عملکرد ریوی) نرمال بود، با توجه به نتایج به‌دست آمده بیمار تحت عمل جراحی قرار گرفت. طی عمل انسزیون میدلاین به طول مناسب به شکم وارد شده و ملاحظه شد که آنوریسم شریان آنورت شکمی و ایلپاک‌های مشترک دو طرفه مشهود و کلیه راست به صورت اکتوپیک در لگن وجود دارد و شریان این کلیه نابجا از محل آنوریسم ایلپاک راست جدا شده بود. پس از بررسی اولیه و گرفتن کنترل‌ها آنورت سوپرانال کلامپ و آنوریسم، باز شده و مدخل عروق لومبار و IMA بسته و شریان کلیوی اکتوپیک از محل خود جدا شد. سپس یک گرافت داکرون آغشته به ژلاتین (Gelatin impregnated) در محل گذاشته شد. و Limb فوقانی به انتهای آنورت دوخته و شریان کلیوی روی تنه اصلی گرافت Reimplant قرار داده شد. با توجه به زمان کوتاه این کار، نیازی به پرفوزیون هیپوترمیک وجود نداشت<sup>(۳-۵)</sup>. جریان خون کلیه مجدداً برقرار و سپس دو انتهای دیستال گرافت در

کلیه پزشکان با این وضعیت و مخاطرات احتمالی آن آشنایی داشته باشند.

۹۰٪ مبتلایان به AAA سیگاری هستند<sup>(۱)</sup>. گر

چه این وضعیت غالباً بدون علامت است ولیکن می‌تواند با تابلوهای بالینی بسیار متفاوتی ظاهر شود. شایع‌ترین شکایت بیمار درد شکم و درد کمر اخیر است که گاهی ناشی از فشرده شدن یا ضایعه بخش‌های مجاور آنوریسم می‌باشد. ممکن است AAA با خونریزی گوارشی، انسداد حالب، آمبولی اندام‌ها، یا تابلوهای نادر دیگر تظاهر کند. در معاینه بالینی اگر بیمار چاق نباشد توده نبض دار در قسمت میانی شکم لمس می‌شود.

در حال حاضر مهم‌ترین اندیکاسیون‌های عمل این وضعیت شامل موارد زیر هستند:

الف - سایز بزرگتر از ۵/۵ سانتی‌متر در مردان یا ۴/۵ سانتی‌متر در زنان

ب- افزایش اندازه بیش از ۰/۵ cm در ۶ ماه

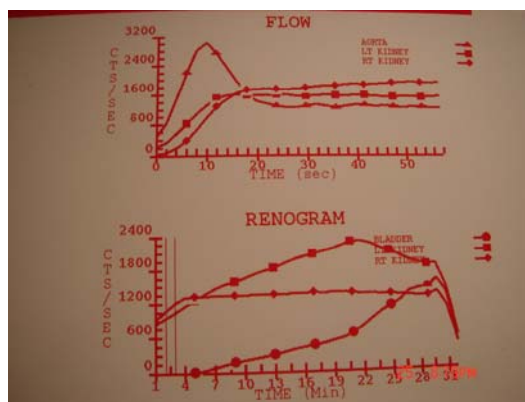
ج - وجود نشانه‌های بیماری (مثل کمر درد، درد شکم، خونریزی گوارشی، انسداد ادراری...)

د - افزایش ناگهانی اندازه آنوریسم

ه - آمبولیزاسیون محیطی

و - وجود وضعیت‌هایی که احتمال پارگی را افزایش می‌دهند (مانند COPD، بالا بودن فشار خون دیاستولیک و ...)

روش عمل این بیماران می‌تواند به صورت باز<sup>۱</sup> یا به صورت EVAR (Endovascular Aortic Repair)



شکل ۳: نفروگرام پس از عمل باز آنوریسم آئورت شکمی (در منحنی فوقانی فلوی شریانی هر دو کلیه با آئورت و در منحنی تحتانی رتوگرام در هر دو کلیه و با مقایسه در مثانه نمایش داده شده است. چنانکه مشاهده می‌شود عملکرد دو کلیه شبیه به هم هستند).

## بحث

آنوریسم شریانی اتساع دایمی شریان به قطر بیش از ۱/۵ برابر نرمال است. اتساع لوکالیزه شریان میزان کمتر از ۵۰٪ قطران Arterial Ectasia می‌باشد. اتساع ژنرالیزه شریان‌ها به‌ویژه شریان‌هایی که مستعد آنوریسم نیستند اصطلاحاً Arteriomegaly نامیده می‌شود که این حالت منجر به پارگی نمی‌گردد.

آنوریسم‌های شریان آئورت شکمی (AAA) به‌طور معمول سالانه ۴ میلی‌متر رشد می‌کنند و خطر پارگی آنها اساساً با اندازه آنوریسم ارتباط دارد. این بیماری که عمدتاً در افراد مسن رخ می‌دهد، در مردان سه برابر شایع‌تر از زنان است<sup>(۱)</sup>. به دلیل افزایش میانگین عمر جمعیت، میزان برخورد با این بیماری بیشتر شده است؛ لذا لازم است

Open.<sup>1</sup>

وقوع توام آنوریسم آئورت شکمی با تعدادی بیماری‌های دیگر به صورت هم‌زمان و این بیماری‌ها زمینه‌ساز بروز یکدیگر نیستند.

با توجه به شرح فوق و موارد ارایه شده، آشنایی با AAA برای کلیه پزشکان ضروری است. احتمال همراهی AAA با اختلالات و آنومالی‌های مادرزادی دیگر<sup>(۸-۱۰)</sup> را نیز باید در نظر داشته و در صورت برخورد درمان مناسب را جهت موارد خاص لحاظ نمود.

باشد که انتخاب نوع عمل جراحی بر اساس مهارت جراح، انتخاب بیمار، سن بیمار، شرایط عمومی بیمار، وضعیت شکم و آناتومی بیمار انجام می‌پذیرد. مهم‌ترین عوارض عمل جراحی آنوریسم آئورت به قرار زیر می‌باشد.

الف- نارسایی کلیه که مهم‌ترین علت آن کاهش حجم خون یا کلامپ زدن آئورت است. در اکثر موارد کلامپ آئورت در زیر شریان‌های کلیوی انجام می‌پذیرد و کلیه در معرض ایسکمی قرار ندارد، ولیکن در این موارد به دلیل جدا شدن از محل آنوریسم نیاز به قطع شریان و کاشت مجدد آن می‌باشد.

ب- ایسکمی اندام‌های تحتانی

ج- ایسکمی کولون

د- ایسکمی نخاع، که ممکن است منجر به پاراپلژی گردد.

ه- AEF (Aorto Enteric Fistula) که معمولاً به صورت ضایعه قسمت پروکسیمال گرافت به دئودنوم مجاور آن است.

د- PAAA (آنوریسم پارآناستوموتیک آئورت شکمی)

**References:**

1. Brunicadi FC, Andersen DK, Billiar TR, Dunn DL, Hunter JG, Pollock RE. Schwartz's Principles of Surgery. McGraw – Hill ; 2005.
2. Mandolino T, Canciglia A, D'Alfonso M, Mirenda F. Aneurysm of the Abdominal Aorta Associated with an Ectopic Pelvic Kidney and Abnormal Vascularisation: a Case Report. *Chir Ital* 2005 May-Jun;57(3):361-4.
3. Yano H, Konagai N, Maeda M, Itoh M, Kuwabara A, Kudou T, Ishimaru S. Abdominal Aortic Aneurysm Associated with Crossed Renal Ectopia without Fusion: Case Report and Literature Review. *J Vasc Surg* 2003 May;37(5):1098-102.
4. Glock Y, Blasevich R, Laghzaoui A, Roux D, Fournial G. Abdominal Aortic Aneurysm and Congenital Pelvic Kidney. A Rare Association. *Tex Heart Inst J* 1997;24(2):131-3.
5. Hanif MA, Chandrasekar R, Blair SD. Pelvic Kidney and Aorto-Iliac Aneurysm-a Rare Association--Case Report and Literature Review. *Eur J Vasc Endovasc Surg* 2005 Nov;30(5):531-3.
6. de Virgilio C, Gloviczki P, Cherry KJ, Stanson AW, Bower TC, Hallett JW Jr, Pairolero PC. Renal Artery Anomalies in Patients with Horseshoe or Ectopic Kidneys: the Challenge of Aortic Reconstruction. *Cardiovasc Surg* 1995 Aug;3(4):413-20.
7. Inoue T, Oka H, Saga T. Renal Preservation in Low Ectopic Right Renal Artery Reconstruction during Abdominal Aortic Aneurysm Repair: Report of a Case. *Surg Today* 2003;33(2):117-9.
8. Murakami T, Makino Y, Suto Y, Yasuda K. Abdominal Aortic Aneurysm Repair in a Patient with a Congenital Solitary Pelvic Kidney: A Case Report. *J Cardiovasc Surg (Torino)* 2004 Oct;45(5):501-4.
9. deVirgilio C, Gloviczki P. Aortic Reconstruction in Patients with Horseshoe or Ectopic Kidneys. *Semin Vasc Surg* 1996 Sep;9(3):245-52.
10. Rehrig ST Jr, Goff JM Jr, Hadro NC, Gillespie DL, O'Donnell SD, Rich NM. Repair of Bilateral Iliac Artery Aneurysms Associated with a Congenital Pelvic Kidney. *Vasc Surg* 2001 Nov-Dec;35(6):463-7.

## *Aortobiiliac Aneurism and Ectopic Kidney: A Case Report*

A. Rabbani MD\* H. Bateni MD \*\*

\* Associate Professor of Vascular Surgery and Laparoscopy, Tehran University of Medical Sciences

\*\*Resident of Surgery, Tehran University of Medical Sciences

### **Background and objectives**

Arterial aneurysm is defined as a dilatation that exceeds 1.5 times the normal diameter. Abdominal Aortic Aneurysm (AAA) frequently involves infra-renal arteries. The common iliac and internal iliac vessels may also be involved. This disease usually involves males with a familial and sex-linked pattern. In this article, a case of abdominal aortic aneurysm (AAA) along with bilateral iliac arteries aneurysm and right ectopic kidney is reported.

### **Case**

The patient was a 71-year-old man, smoker, who suffered from vague abdominal pains for 3 months without any changes in bowel habits or other symptoms. The pain was localized in mid-abdomen and upper abdomen, radiating to the back, and aggravating by physical exercise, but it would not change with feeding or position. In past medical history, hypertension was noticed for which the patient was on antihypertensive medications. Physical examination revealed a pulsating palpable mass in mid-abdomen. CT scanning showed dilation of abdominal aorta below the renal arteries, as well as bilateral iliac artery aneurysms. The right kidney was ectopically located in right pelvis and other abdominal organs were found normal.

**Keywords:** Abdominal Aortic Aneurysm, Ectopic Kidney, Aneurysm

**Corresponding Author:** Resident in Surgery, Imam Khomeini Hospital, Tehran

email: hamedb@hotmail.com