

گزارش یک مورد نادر میلولیوم بسیار بزرگ آدرنال

دکتر پروین شاپوری*

*متخصص جراحی عمومی، دانشگاه علوم پزشکی قم، قم، ایران.

چکیده

زمینه و هدف

میلولیوم آدرنال یک وضعیت خوش خیم نادر است. اغلب این تومورها به صورت اتفاقی موقع تصویربرداری کشف می‌شوند. بیماران بدون علامت با ضایعه کوچک باید پی‌گیری شوند. اما موارد علامت‌دار، تومورهای دارای عملکرد و ضایعات بزرگ اندیکاسیون جراحی دارند.

معرفی مورد

بیمار آقای ۴۵ ساله، چاق با درد پشت و پهلوی چپ و با سابقه هیپرلیپیدمی مراجعه نمود. برای بیمار سونوگرافی و سی‌تی‌اسکن شکم درخواست شد، که به طور اتفاقی توده بزرگ در آدرنال راست به ابعاد ۱۶×۲۲ سانتی‌متر با دانسیته چربی در داخل آن گزارش گردید. پس از بررسی‌های لازم از نظر فعالیت هورمونی، به دلیل اندازه بسیار بزرگ و به جهت پیشگیری از پارگی خودبه‌خود بیمار تحت عمل جراحی آدرنالکتومی راست قرار گرفت.

کلید واژه‌ها: غدد آدرنال؛ میلولیوم؛ غدد درون‌ریز.

نویسنده مسئول مکاتبات: دانشگاه علوم پزشکی قم، قم، ایران؛

آدرس پست الکترونیکی: Parvinshapoori@yahoo.com

تلفن: ۰۲۵۱-۲۸۵۱۸۱۷

تاریخ پذیرش: ۸۷/۱۲/۵

تاریخ دریافت: ۸۷/۹/۱۲

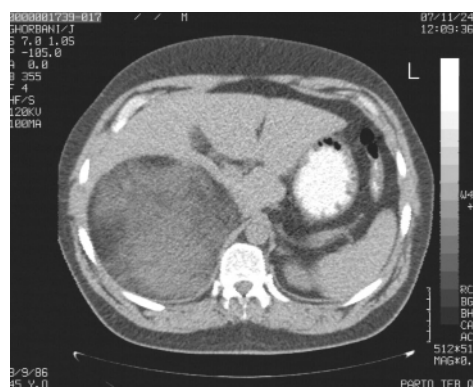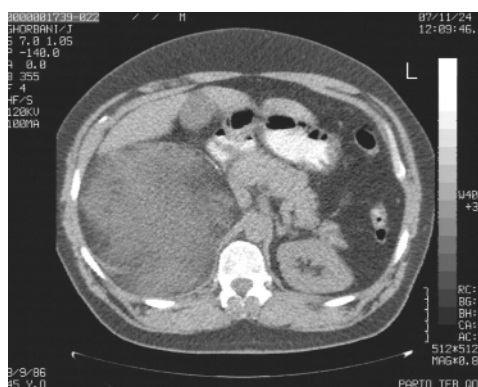مقدمه

میلولیوم آدرنال یک تومور نادر است که از ترکیب چربی و الماین کهی هماتوپوئیتیک تشکیل شده و یک وضعیت خوش خیم می باشد که معمولاً به عنوان Incidentaloma تشخیص داده می شود (۱) و این بیمار به دلیل نادر بودن معرفی می گردد.

شرح مورد

بیمار آقای ۴۵ ساله، راننده که به دلیل درد پهلوئی چپ و ناحیه کمر که از ۲ سال قبل شروع شده و تحت معالجات مختلفی قرار گرفته بود، مراجعه نمود و شکایت دیگری نداشت، سابقه فامیلی مثبتی را نیز ذکر نکرد. روزی ۲ پاکت سیگار به مدت ۳۵ سال مصرف می کرد. بیمار سابقه ضعف، گرفتگی عضلانی یا ادم محیطی و افزایش فشارخون نداشت. البته از یک سال قبل به دلیل بالا بودن

تری گلیسیرید خون از داروهای متفاوتی به طور نامنظم استفاده می نمود. در معاینه نبض ۷۳ عدد در دقیقه و فشار خون ۱۲۰ روی ۸۰ میلی متر جیوه بود. در معاینه سیستمیک، علایمی دال بر بیماری کوشینگ مانند استریای پوستی، صورت گرد و آکنه و تجمع چربی در پشت گردن مشاهده نگردید. شکم چاق و نرم بود و پری در سمت راست شکم لمس می شد. جهت بررسی علت درد، سونوگرافی شکم انجام شد که توده ای نسبتاً بزرگ و هیپراکو در لوب راست کبد، که باعث جابجایی کلیه راست به سمت پایین شده بود، گزارش گردید. برای بیمار سی تی اسکن شکم با کنتراست درخواست شد که توده آدرنال راست به ابعاد ۱۶×۲۲ سانتی متر با نواحی دانسیته چربی داخل آن همراه با جابجایی کلیه گزارش و تشخیص میلولیوم مطرح شد. (شکل شماره ۱)



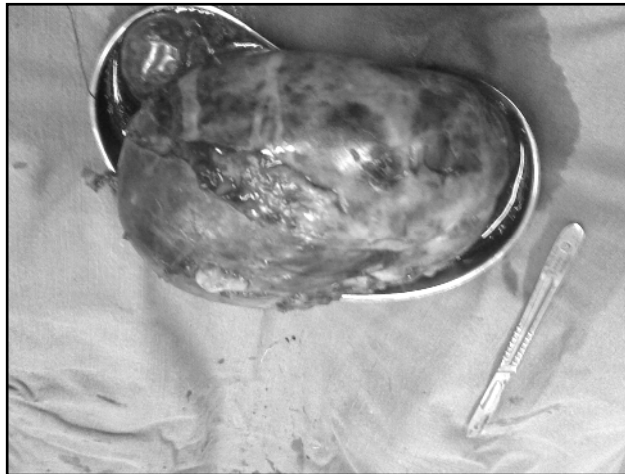
شکل شماره ۱: سی تی اسکن شکم با کنتراست

میلی لیتر (مقدار طبیعی ۵۰ تا ۲۳۰ نانوگرم بر میلی لیتر) بود. آزمایشات دیگر شامل: سدیم، پتاسیم، اوره، کراتینین و قند خون ناشتا همه طبیعی بوده و تنها هموگلوبین بیمار (۱۷/۵ گرم بر دسی لیتر) قابل توجه بود.

در بررسی های قبل از عمل متانفرین ادرار ۲۴ ساعته، ۰/۹۴ میکروگرم در ۲۴ ساعت (حداکثر طبیعی تا ۱ میکروگرم در ۲۴ ساعت)، VMA ادرار ۲۴ ساعته، ۱۵/۲ میلی گرم در ۲۴ ساعت (حداکثر طبیعی در بزرگسالان ۱۳/۶ میلی گرم در ۲۴ ساعت) و کورتیزول ناشتای پلاسما ۸۰ نانوگرم بر

راست با برش خط وسط قرار گرفت. تومور به ابعاد ۱۶×۱۷×۲۲ سانتی‌متر و وزن ۱۵۰۰ گرم خارج گردید (شکل شماره ۲).

با وجود این که متانفرین طبیعی فئوکروموسیتوم را رد می‌کرد، به دلیل بالا بودن VMA ادرار، به بیمار به مدت ۲ هفته قرص فنوکسی بنزامین ۱۰ میلی‌گرمی روزانه ۲ عدد تجویز شد و بعد از آن تحت عمل جراحی آدرنالکتومی



شکل شماره ۲: نمونه پاتولوژی آدرنال

معرفی شده نیز جزء این دسته نادر می‌باشد. در بررسی متون سابقه فامیلیال مثبت در هیچ‌یک از بیماران گزارش نشده بود و بیمار هم سابقه فامیلی نداشت. بزرگ‌ترین توموری که تا به حال گزارش شده ۶ کیلوگرم وزن داشته و وزن توده آدرنال بیمار ۱۵۰۰ گرم بود که از نظر وزنی در رده تومورهای بسیار بزرگ قرار داشت. میلو لیپوم آدرنال یک نئوپلاسم خوش خیم متشکل از بافت چربی و مقادیر متغیری از المان‌های هماتوپوئیتیک می‌باشد (۲). اغلب این ضایعات کوچک و بدون علامت هستند و به طور اتفاقی در کالبدگشایی یا در مطالعات تشخیصی که به دلایل دیگر انجام شده کشف می‌شوند، اغلب یک طرفه و تمایل به سمت خاصی ندارند. موارد دو طرفه هم‌زمان و یک طرفه خارج آدرنال به صورت نادر گزارش شده است (۳). اندازه تومور می‌تواند از چندین میلی‌متر تا بیش از ۳۰ سانتی‌متر باشد. از نظر پاتوفیزیولوژی یک چندین توضیح برای این نئوپلاسم مطرح است. یک تئوری توسط Collins مطرح کننده این

بعد از عمل، بیمار مشکلی نداشت و پاتولوژی توده آدرنال میلو لیپوم بدون سلول‌های آتیپیکال گزارش شد. درد پهلوئی چپ بیمار تا یک سال بعد از عمل هم بهبود نیافت. در پی‌گیری به عمل آمده ۶ ماه بعد سونوگرافی انجام شد. عود بیماری مشاهده نگردید.

بحث

بیمار حاضر با شکایت درد کمر و پهلوئی چپ مراجعه نمود که ارتباطی با توده آدرنال نداشت و با وجود اندازه بزرگ به صورت یک یافته اتفاقی کشف گردید. مورد گزارش شده در مقایسه با مطالعات دیگر که توده‌های بدون علامت، اکثراً با اندازه کوچک گزارش شده‌اند، قابل توجه است. در منابع کلاً ۴۰۱ بیمار مبتلا به آدرنال میلو لیپوم گزارش شده است که در ۵۵ مورد با توجه به اندازه بسیار بزرگ توده، در حدود ۱۴٪ موارد به حجمی می‌رسند که لفظ Giant Myelolipoma به آن اطلاق می‌شود و بیمار

است که میلولیوم محلی برای هماتوپوئیز اکسترامدولاری است و تئوری دیگری که بیشتر قابل قبول است وجود متاپلازی سلول‌های رتیکولاندوتلیال مویرگ‌های خونی در غده آدرنال در پاسخ به محرک‌هایی مانند نکروز، عفونت یا استرس است (۴). شیوع از ۰/۴-۰/۸٪ در اتوپسی‌ها گزارش شده است. میزان مرگ و میر به دلیل نادر بودن گزارش نشده و در ضمن میلولیوم به بدخیمی تغییر شکل نمی‌دهد. اولین عارضه که شایع نیست، پارگی خودبه‌خود توده است که باعث خونریزی خلف صفاقی می‌شود، البته خونریزی و پارگی می‌تواند به دنبال تروما نیز باشد (۵). از نظر نژادی ۸۵٪ بیماران سفید پوست هستند و نسبت مرد به زن ۱:۱ می‌باشد. اما در یک مطالعه در سال ۱۹۹۷ نسبت مرد به زن ۲:۳ گزارش گردید. شیوع میلولیوم آدرنال اغلب در دهه پنجم تا هفتم عمر است. ولی از سن ۹۳-۱۲ سال اغلب ضایعات میلولیوما در داخل غده آدرنال دیده می‌شود. گاهی بیماران با درد غیراختصاصی شکم یا پهلو به دنبال خونریزی داخل یا اطراف تومور، نکروز تومور یا فشار مکانیکال ناشی از حجم تومور مراجعه می‌کنند. شکایات نادر دیگر شامل هماچوری و توده شکمی است (۶). در مطالعه مروری مقالات، ۲۵ بیمار با اختلال عملکرد آدرنال همراه با آدرنال میلولیوم ثابت شده، شامل وضعیت‌هایی از قبیل سندرم کوشینگ، سندرم Conn و هیپوپلازی مادرزادی آدرنال و در ۸۵٪ این بیماران اختلال محور هیپوفیز-آدرنال گزارش شده است. در بیماران با اختلال

عملکرد اندوکراین، تحریک با کورتیزول یا هورمون آدرنوکورتیکوتروپین در بیماری‌زایی میلولیوم دخیل می‌باشد. در بیماران با میلولیوم‌های کوچک بدون علامت شکایات به صورت بالینی و معاینه مکرر پی‌گیری می‌شوند و تست‌های رادیولوژیک روتین برای چنین ضایعاتی ضروری نیست. تومورهای علامت‌دار با آدرنالکتومی درمان می‌شوند. در مواردی که خونریزی خلف صفاقی به دنبال پارگی میلولیوم ایجاد شده باشد، آمبولیزاسیون از طریق کاتتر قبل از رزکسیون جراحی هموستاز خوبی را ایجاد می‌کند. گاهی تومورهای بزرگ بدون علامت را جهت جلوگیری از پارگی، با عمل جراحی خارج می‌کنند. بهترین وسیله تشخیصی CT است که دانسیته موضعی چربی در داخل توده را نشان می‌دهد. البته با MRI و سونوگرافی هم می‌توان تشخیص داد، اما به طور روزمره در توده‌های آدرنال استفاده نمی‌شود (۷).

گاهی میلولیوم آن‌قدر بزرگ است که نمی‌توان ارگان منشأ آن را در CT مشخص کرد و با آنژیومیولیوم و لیوسارکوم خلف پریتون یا لیپوم باید افتراق داده شود. در این بیماران از MRI استفاده می‌گردد. بعضی میلولیوم‌ها به مقدار بیشتر بافت هماتوپوئیک دارند و دارای چربی کمی هستند و در نتیجه افتراق از بدخیمی‌های خلف صفاقی خوب افتراق یافته، یا دیگر تومورهای آدرنال روی CT یا MRI مشکل است و بیوپسی پرکوتانوس با راهنمای سونوگرافی یا CT، جهت اثبات تشخیص لازم می‌باشد (۸).

Reference:

1. El-Mekresh MM, Abdel-Gawad M, El-diastry T, et al. Clinical, Radiological and Histological Features of Adrenal Myelolipoma Br Jur D 1996 Sep;78(3):345-50.
2. Umpierrez MB, Fackler S, Umpierrez GE, Rubin J. Adrenal Myelolipoma Associated with Endocrine Dysfunction: Review of the Literature. Am J Med Sci 1997 Nov;314(5):33841.
3. Derek Zeike, et al. Simultaneous Adrenal and Extra-Adrenal Myelolipoma: Case Report. World Journal of Surgical Oncology 2008;6:72.
4. Collins DC. Formation of Bone Marrow in the Suprarenal Gland. Am J Path 1932;8:97-106.
5. Amanc T, Takemaek Niikura S, et al. Retroperitoneal Hemorrhage Due to Spontaneous Rupture of Adrenal Myelolipome. Int J urol. 1999 Nov;6(11):585-8.
6. Han M, Bumett LA, Fishman KE, Marshall FF. The Natural History and Treatment of Adrenal Myelolipoma. J Urol 1997;157:1213-6.
7. Russell C, Goodarce BW, Van Sonneberg E, Orihuela E. Spontaneous Rupture of Adrenal Myelolipoma: Spiral CT Appearance. Adom Imaging 2000;25:431-4.
8. Dunnick NR, Krobkin M, Francis I. Adrenal Radiology: Distinguishing Benign from Malignant Adrenal Masses. Am J R 1996;167:861-867.