Original Article

The Effect of Hydroalcoholic Extract of Ginger on Reproductive System of Epileptic Female Rats Treated with Lamotrigine

Ameneh Poorrostami[1], Farah Farokhi[1]*

[1]*Faculty of Sciences, Urmia Universty, Urmia, Iran.*

[*]*Corresponding Author:* **Ameneh Poorrostami,** Faculty of Sciences, Urmia Universty, Urmia, Iran.

Email: a.poorrostam@yahoo.com

Received: 29 Jun, 2015

Accepted: 29 Sep, 2015

Abstract

Background and Objectives: Epilepsy is one of the central nervous system disorders, which can increase reactive oxygen species and superoxide production. In this research, the effect of hydroalcoholic extract of ginger were evaluated on the reproductive system of epileptic female rats treated with lamotrigine.

Methods: In this research, 36 female Wistar rats were divided into 6 groups of 6 mice each. The first control group was treated with normal saline and the second control group with lamotrigine (10mg/kg) for 4 consecutive weeks. The experiment was continued with epilepsy induction through intraperitoneal injection of pentylenetetrazol (PTZ) (40mg/kg). The first epileptic group received normal saline. The other epileptic group was treated with lamotrigine (10mg/kg). The third epileptic group received ginger at a dose of. The fourth epileptic group simultaneously received ginger and lamotrigine at the same doze. At the end of 28 days, the rats were sacrificed and their blood samples were collected for biochemical analysis, and their reproductive organs were removed. Then, after H&E staining, the numbers of growing, atretic, and cystic follicles were counted by light microscopy.

Results: In epileptic rats, the level of progestron hormone, number of growing follicles and endometrial thickness and glands significantly decreased. Furthermore, the level of estrogene hormone and the number of atretic and cystic follicles significantly increased ($p<0.05$). While, these parameters were improved in rats treated with hydroalcoholic extract of ginger.

Conclusion: According to the results of this research, hydroalcoholic extract of ginger can have positive effect on the reproductive system in epileptic female rats treated with lamotrigine.

Keywords*:* Epilepsy; Female reproductive system; Lamotrigine; Ginger.

مجله دانشگاه علوم پزشکی قم
دوره دهم، شماره چهارم، تیر ۹۵
صفحه ۳۶ الی ۴۷

مقاله پژوهشی
(Original Article)

تأثیر عصاره هیدروالکلی زنجبیل بر سیستم تولیدمثلی در موش‌های صرعی ماده تیمارشده با لاموتریژین

آمنه پوررستمی[1*]، فرح فرخی[1]

[1]دانشکده علوم، دانشگاه ارومیه، ارومیه، ایران.

چکیده

زمینه و هدف: صرع یکی از اختلالات سیستم عصبی مرکزی است که می‌تواند گونه‌های اکسیژن را فعال و تولید سوپراکسید را افزایش دهد. در این تحقیق تأثیر عصاره هیدروالکلی زنجبیل بر روی سیستم تولیدمثلی موش‌های صرعی ماده تیمارشده با لاموتریژین بررسی گردید.

روش بررسی: در این تحقیق، ۳۶ موش صحرایی ماده به ۶ گروه ۶تایی تقسیم شدند. گروه کنترل اول با نرمال سالین تیمار شدند و گروه کنترل دوم با لاموتریژین (دوز ۱۰ میلی‌گرم برکیلوگرم) برای ۴ هفته پیاپی تیمار شدند.آزمایش با صرعی‌کردن ۴ گروه از موش‌ها با تزریق داخل صفاقی پنتیلن تترازول (دوز۴۰ میلی‌گرم برکیلوگرم) ادامه یافت. گروه صرعی اول، نرمال‌سالین دریافت کردند. گروه صرعی دیگر با لاموتریژین (دوز۱۰ میلی‌گرم برکیلوگرم) تیمار شدند. گروه صرعی سوم، زنجبیل را به مقدار ۱۰۰ میلی‌گرم برکیلوگرم دریافت کردند. به گروه صرعی چهارم، زنجبیل و لاموتریژین با همان دوز تواماً داده شد. پس از پایان ۲۸ روز، موش‌ها کشته شدند و نمونه‌های خونی آنها جهت آنالیز بیوشیمیایی جمع‌آوری و اندام‌های تولیدمثلی آنها جدا گردید. در ادامه، پس از رنگ‌آمیزی با هماتوکسیلین - ائوزین، تعداد فولیکول‌های در حال رشد، آترتیک و کیستیک به‌وسیله میکروسکوپ نوری شمارش شدند.

یافته‌ها: در موش‌های صرعی، سطح هورمون پروژسترون، تعداد فولیکول‌های در حال رشد، ضخامت مخاط و غدد مخاطی، به‌طور معنی‌داری کاهش یافت. علاوه بر این، سطح هورمون استروژن، تعداد فولیکول‌های آترتیک و کیست تخمدانی در موش‌های صرعی، به‌طور معنی‌داری ($p<۰/۰۵$) افزایش نشان داد، درحالی‌که این پارامترها در موش‌های تیمارشده با عصاره هیدروالکلی زنجبیل بهبود یافت.

نتیجه‌گیری: طبق نتایج این مطالعه، عصاره هیدروالکلی زنجبیل می‌تواند تأثیر مثبت بر روی سیستم تولیدمثلی در موش‌های ماده صرعی تیمارشده با لاموتریژین داشته باشد.

کلید واژه‌ها: صرع؛ سیستم تولیدمثلی مونث؛ لاموتریژین؛ زنجبیل.

*نویسنده مسئول مکاتبات:
آمنه پوررستمی، دانشکده علوم، دانشگاه ارومیه، ارومیه، ایران؛

آدرس پست الکترونیکی:
a.poorrostam@yahoo.com

تاریخ دریافت: ۹۴/۴/۸

تاریخ پذیرش: ۹۴/۷/۷

لطفاً به این مقاله به‌صورت زیر استناد نمایید:

Poorrostami A, Farokhi F. The Effect of hydroalcoholic extract of ginger on reproductive system of epileptic female rats treated with lamotrigine. Qom Univ Med Sci J 2016;10(4):36-47. [Full Text in Persian]

مقدمه

صرع یا اپی‌لپسی یکی از شایع‌ترین اختلالات سیستم عصبی مرکزی است که به‌علت فعالیت الکتریکی غیرطبیعی مغز ایجادشده با تغییرات مزمن عودکننده و ناگهانی عملکرد عصبی مشخص می‌گردد (۲،۱). کیندلینگ مدلی از صرع‌زایی است که با تحریک مکرر مغز به‌وسیله محرک الکتریکی یا شیمیایی در حیوان ایجاد تشنج می‌کند. یکی از مزیت‌های این مدل، دارابودن ویژگی خودبه‌خودی و بازگشت تشنجات است که مشابه ویژگی صرع در انسان می‌باشد (۳). هدف اول در درمان بیماران مبتلا به صرع، جلوگیری از تشنج است. با این حال صرع می‌تواند در ارتباط با تغییرات پاتولوژیک که نیاز به درمان و بررسی دارند باشد. چنین تغییراتی شامل اختلالات غدد درون‌ریز، به‌ویژه آنهایی که دستگاه تناسلی زنان را تحت تأثیر قرار می‌دهند می‌باشد. این اختلالات عبارتند از: کاهش باروری، تخمدان پلی‌کیستیک، سندرم تخمدان پلی‌کیستیک، نارسایی زودرس تخمدان، یائسگی زودرس و بی‌نظمی‌های قاعدگی و... (۵،۴). داروهای ضدصرع مختلفی برای درمان بیماران مبتلا به این بیماری استفاده می‌شود. لاموتریژین یکی از جدیدترین این داروها بوده که حدوداً از سال ۱۹۹۲ استفاده ازآن با تعداد کمی بیمار شروع شده و امروزه، استفاده از آن رو به افزایش است (۶). انجام تحقیق بر روی ناهنجاری‌های ناشی از مصرف لاموتریژین بسیار محدود است. در مورد انسان، اطلاعات بسیار کمی از نظر میزان مصرف دارو و نوع ناهنجاری در دسترس است (۷). یک عامل محدودکننده در مصرف طولانی‌مدت و توأم داروهای ضدصرع، عوارض نامطلوب متعدد از جمله پتانسیل تراتوژنوسیتی اغلب داروهای ضدصرع است (۸). ازطرفی، عوارض جانبی داروهای ضدصرع باعث تغییر عملکرد غدددرون‌ریز در زنان مبتلا به صرع می‌شود که منجر به اختلالات باروری در این افراد می‌گردد (۹). از سوی دیگر، چنانچه تشنج بیماران صرعی درمان نشود به‌دلیل محدودیت‌هایی که ایجاد می‌کند بسیاری از توانایی‌های فرد را تحت تأثیر قرار می‌دهد. با توجه به اینکه گیاهان دارای مواد مؤثره متعدد هستند (۱۰)، براساس تحقیقات مشابه انجام‌شده منطقی است که بر روی گیاهانی که در مورد اثرات مفید آنها بر سیستم تولیدمثلی ادعاهایی وجود دارد و یا در بعضی منابع، اثرات ضدتشنجی آنان ذکرشده، تحقیق صورت گیرد. استفاده از گیاهان دارویی در افزایش باروری و نیز در رفع مواردی از قبیل عدم تعادل هورمونی و ناتوانی جنسی (ضعف جنسی) می‌تواند تأثیر مثبت داشته که از دیرباز نیز مورد توجه بوده است. برطبق کتب طب سنتی ایران، زنجبیل از جمله گیاهانی است که می‌تواند در درمان ناباروری‌ها مؤثر واقع شود (۱۲،۱۱). گیاه زنجبیل با نام علمی Zingiber officinal حاوی ترکیباتی شامل شوگااول‌ها، جینجرول‌ها و سزکویی‌ترپن‌ها می‌باشد که آنتی‌اکسیدان بوده و موجب حذف رادیکال‌های آزاد از بدن، حذف و جلوگیری از متابولیت‌های فعال در بدن می‌شوند (۱۴،۱۳). همچنین از اثرات زنجبیل بر بدن می‌توان به آنتی‌تومور (۱۵،۱۳)، حذف‌کننده رادیکال‌های آزاد (۱۶،۱۳)، تحریک قاعدگی و رفع بی‌نظمی عادت ماهانه (۱۸،۱۷)، مؤثر در اسپرماتوژنز (۱۸) و افزایش میل جنسی اشاره کرد (۱۷). تحقیقات دانشگاه میشیگان، خاصیت کشندگی جینجرول‌ها را بر سلول‌های سرطان تخمدان نشان داده‌اند (۱۹) در این تحقیق تأثیر زنجبیل بر سیستم تولیدمثلی موش‌های صرعی تیمارشده با لاموتریژین بررسی گردید.

روش بررسی

در این مطالعه، ۳۶ سر موش رت بالغ ماده نژاد ویستار با وزن حدود ۲۳۰-۲۰۰ از حیوانخانه دانشکده علوم دانشگاه ارومیه انتخاب و در شرایط اتاق (۱۲ ساعت تاریکی و ۱۲ ساعت روشنایی، دمای ۲۵-۲۰ درجه و رطوبت نسبی ۳۰-۲۵٪) با رژیم غذایی استاندارد (غذای پلت استاندارد) و آب، بدون محدودیت نگهداری شدند. قبل از شروع تیمار، موش‌ها به مدت ۷ روز شرایط آداپتاسیون را طی کردند. حیوانات به‌طور تصادفی در قفس‌های فلزی به ۶ گروه ۶ تایی تقسیم شدند. برای ایجاد فعالیت صرعی در حیوانات آزمایشگاهی از روش کیندلینگ شیمیایی استفاده شد. کیندلینگ شیمیایی با تزریق ۹ نوبت پنتیلن تترازول (دوز ۴۰ میلی‌گرم برکیلوگرم) به‌صورت داخل صفاقی هر ۴۸ ساعت یک‌بار (به مدت یک‌ماه) انجام شد. در نوبت دهم از دوز چالش پنتیلن تترازول (۶۰ میلی‌گرم برکیلوگرم در روز) که القاکننده فاز بالای تشنج است استفاده گردید.

فعالیت‌های تشنجی در طول ۳۰ دقیقه پس از تزریق پنتیلن تترازول با استفاده از دوربین‌های فیلمبرداری، ضبط و ارزیابی شدند. تزریقات در این دو گروه ادامه یافت تا هر حیوان ۳ بار پشت سرهم، مرحله پنجم تشنج را از خود نشان داد. بدین ترتیب این حیوان به‌عنوان مدل کیندله در نظر گرفته شد (۲۰). ریزوم گیاه زنجبیل پس از تأیید در گروه زیست‌شناسی دانشگاه ارومیه با شماره هرباریم 4G041 و پودر کردن مقدار ۵۰۰ گرم از آن به‌وسیله آسیاب به نسبت ۱ به ۴ با اتانول ۷۰٪ مخلوط شد و به مدت ۴۸ ساعت بر روی شیکر در دمای آزمایشگاه قرار گرفت. سپس به‌وسیله کاغذهای صافی، فیلتراسیون دقیق مخلوط انجام گرفت. مایع صاف‌شده در روتاری تغلیظ و در نهایت، عصاره با قوام عسلی به دست آمد که با نرمال سالین غلظت‌های متفاوت مورد نیاز برحسب میلی‌گرم برکیلوگرم وزن حیوان تهیه گردید (۲۲،۲۱). ۳۶ سر موش ماده نژاد ویستار به‌طور تصادفی به ۶ گروه ۶ تایی به شرح زیر تقسیم شدند:

دو گروه از موش‌ها به‌عنوان کنترل سالم در نظر گرفته شدند که یک گروه (C) نرمال سالین دریافت کرد و به گروه دوم (CL) لاموتریژین (دوز۱۰ میلی‌گرم برکیلوگرم) به‌صورت خوراکی (گاواژ) داده شد. گروه تیمار پس از القای صرع با پنتیلن تترازول (دوز ۴۰ میلی‌گرم برکیلوگرم) تزریق داخل صفاقی، به ۴ گروه تقسیم شدند: یک گروه از موش‌های صرعی با آب و غذای معمولی پلیت تیمار شدند (CP) و گروه صرعی دوم نیز با لاموتریژین (دوز ۱۰ میلی‌گرم برکیلوگرم) تیمار شدند (LP). گروه صرعی سوم (PG100) با عصاره زنجبیل (دوز ۱۰۰ میلی‌گرم برکیلوگرم) و گروه صرعی چهارم (LPG100) با لاموتریژین (دوز ۴۰ میلی‌گرم برکیلوگرم) و زنجبیل (دوز ۱۰۰ میلی‌گرم برکیلوگرم) تیمار شدند.

قبل از کشتار از همه موش‌ها اسمیر واژن تهیه گردید و سپس با میکروسکوپ نوری بررسی شدند (بدین منظور که دوره استرس حیوان تشخیص داده شود)، تمامی نمونه‌برداری‌ها دقیقاً در این زمان صورت گرفت. در فاز استروس، سلول‌های اپی‌تلیال هسته‌دار همراه با سلول‌های اپی‌تلیال شاخی‌شده بدون هسته، قابل‌رؤیت بود.

در مرحله مت‌استروس، سلول‌های شاخی فراوان همراه با سلول‌های هسته‌دار و لکوسیت و در مرحله دی‌استروس، لکوسیت فراوان همراه با سلول‌های اپی‌تلیال هسته‌دار دیده شد (۲۳). تمامی موش‌های گروه آزمایش و کنترل در مرحله استروس سیکل جنسی، به روش آسان‌کشی کشته شدند. پس از ۲۸ روز تیمار، رت‌ها با کلروفرم بیهوش و بعد از کالبدشکافی و نمایان‌شدن قلب، خونگیری از بطن چپ قلب با استفاده از سرنگ‌های آغشته به هپارین انجام گرفت. خون‌های جمع‌آوری‌شده با دور ۳۰۰۰ به مدت ۱۵ دقیقه در دمای ۴، سانتریفوژ و سرم آنها جدا گردید، هورمون‌های استروژن و پروژسترون نیز با کیت‌های پارس‌آزمون با استفاده از تکنیک الایزای رقابتی به‌وسیله دستگاه اتوآنالیزور RA-100 اندازه‌گیری شد. بعد از خونگیری و کالبدشکافی، نمونه‌های بافتی مناسب از اندام تولیدمثلی برداشته شد و در محلول بافر فرمالین ۱۰٪ قرار گرفت. بعد از گذراندن مراحل آماده‌سازی بافتی و تهیه بلوک‌های پارافینی مقاطع سریالی به قطر ۶ میکرون تهیه و به روش هماتوکسیلین - ائوزین رنگ‌آمیزی انجام گرفت و سپس تعداد کل فولیکول‌های اولیه، ثانویه، ثالث، بالغ و آترتیک محاسبه گردید (۲۴). برای جلوگیری از هرگونه اشتباه در شمارش، ابتدا یک فولیکول انتخاب و سایر فولیکول‌ها در جهت عقربه‌های ساعت شمارش شدند. داده‌های حاصل با استفاده از آنالیز واریانس یک‌طرفه و تست توکی مقایسه و بررسی شد. نتایج به‌صورت Mean±SEM ارائه گردید. سطح معنی‌داری، $p<۰/۰۵$ در نظر گرفته شد.

یافته‌ها

در مقطع عرضی از تخمدان گروه کنترل سالم (c)، تعداد زیادی جسم زرد مشاهده گردید که نشان از ادامه فرآیند طبیعی فولیکوژنز بود و منجر به آزادشدن تخمک و تشکیل جسم زرد شد. در مقطع عرضی از تخمدان گروه کنترل لاموتریژین (CL)؛ افزایش فولیکول‌های آترتیک و کاهش جسم زرد مشاهده گردید. در تخمدان گروه کنترل صرعی (CP)؛ تحلیل جسم زرد، افزایش جسم سفید و افزایش فولیکول آترتیک دیده شد. در مقطع عرضی از تخمدان گروه صرعی تیمارشده با لاموتریژین (LP)؛ کاهش جسم زرد، افزایش جسم سفید و آترزی‌شدن

فولیکول در مرحله بلوغ مشاهده گردید. در گروه تیمارشده با لاموتریژین و زنجبیل (LPG100)؛ افزایش جسم زرد، کاهش فولیکول‌های آترتیک و افزایش فولیکول‌های بالغ دیده شد. در مقطع عرضی از تخمدان گروه تیمارشده با زنجبیل (PG100)؛ افزایش جسم زرد، کاهش فولیکول‌های آترتیک قابل‌رؤیت بود (شکل شماره ۱). در مقطع عرضی از شاخ رحم در گروه کنترل سالم (c)، ساختار مخاط، غدد مخاطی و لایه عضلانی، طبیعی بود. در مقطع عرضی از شاخ رحم گروه کنترل لاموتریژین (CL)؛ افزایش سلول‌های لنفاوی در ناحیه مخاط، کاهش تراکم غدد و تحلیل اپی‌تلیوم مشاهده گردید.

در تصویر شاخ رحم گروه کنترل صرع (CP)؛ افزایش ضخامت میومتر و کاهش تراکم غدد مخاطی دیده شد. در شاخ رحم گروه صرعی تیمارشده با لاموتریژین (LP)؛ افزایش ضخامت آندومتر، تراکم غدد رحمی و افزایش ترشحات غدد قابل‌رؤیت بود. در تصویر گروه صرعی تیمارشده با لاموتریژین و زنجبیل (LPG100)؛ ضخامت آندومترومیومتر و تراکم غدد مخاطی در حد نرمال مشاهده گردید. در مقطع عرضی از شاخ رحم در گروه صرعی تیمارشده با زنجبیل (PG100)؛ افزایش تراکم غددرحمی و ضخامت آندومتر دیده شد (شکل شماره ۲).

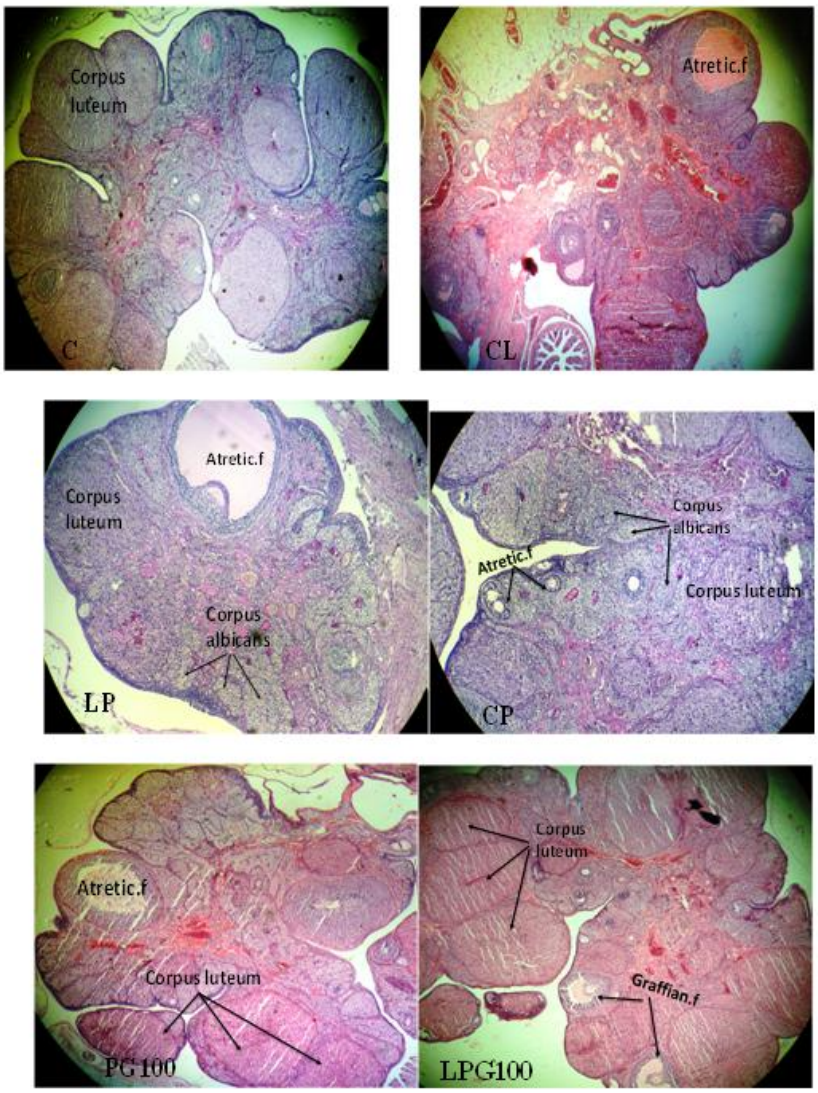

شکل شماره ۱: مقطع عرضی از تخمدان در گروه‌های آزمایشی مورد مطالعه با رنگ‌آمیزی H&E و درشتنمایی ٤٠X. گروه کنترل سالم (C)، گروه کنترل لاموتریژین (CL)، گروه کنترل صرعی (CP)، گروه صرعی تیمارشده با لاموتریژین (LP)، گروه صرعی تیمارشده با لاموتریژین و زنجبیل (LPG100)، گروه صرعی تیمارشده با زنجبیل (PG100)

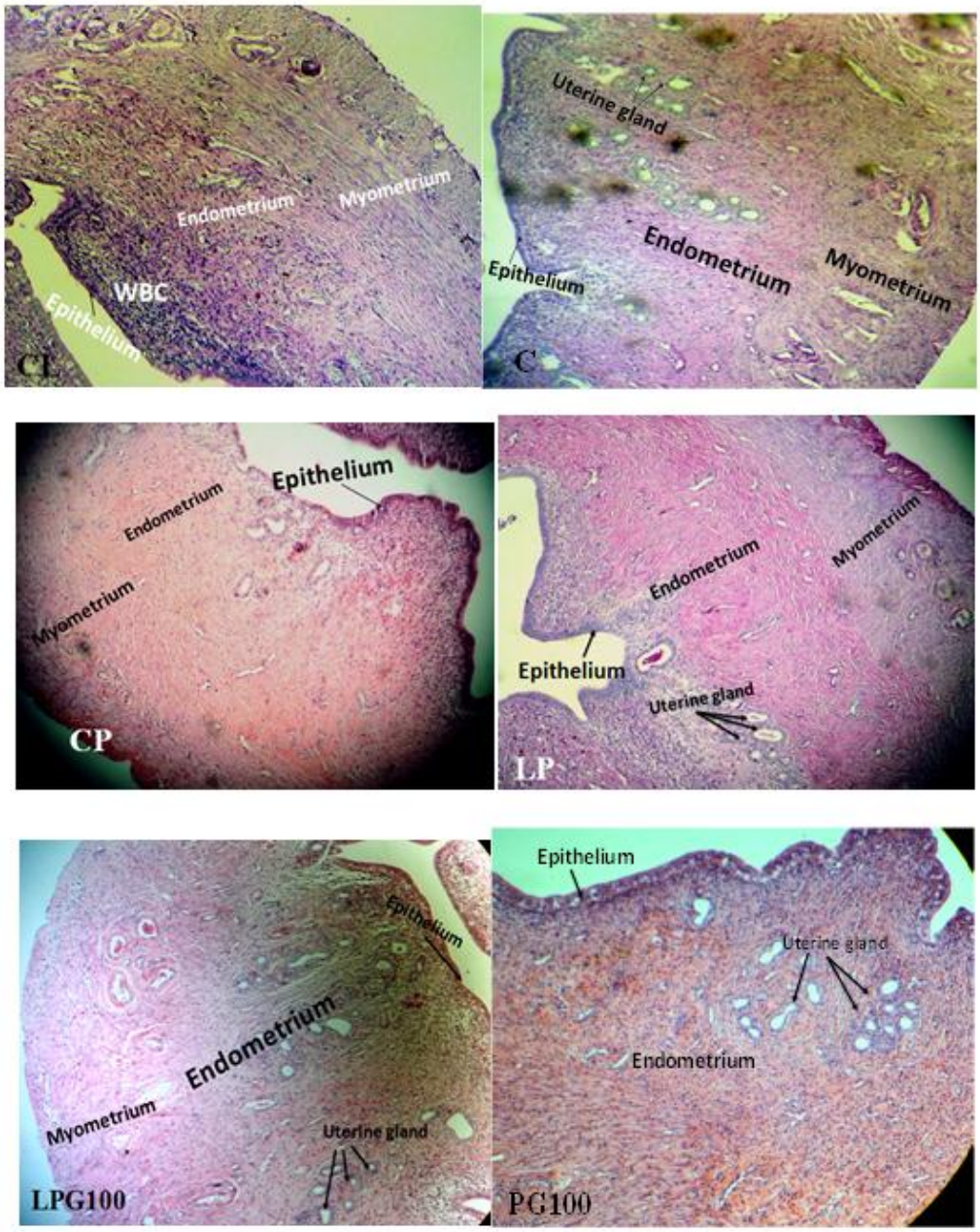

شکل شماره ۲: مقطع عرضی از شاخ رحم در گروه‌های آزمایشی مورد مطالعه با رنگ‌آمیزی H&E و درشتنمایی ٤٠X. گروه کنترل سالم (C)، گروه کنترل لاموتریژین (CL)، گروه کنترل صرعی (CP)، گروه صرعی تیمارشده با لاموتریژین (LP)، گروه صرعی تیمارشده با لاموتریژین و زنجبیل (LPG100)، گروه صرعی تیمارشده با زنجبیل (PG100)

بررسی مورفولوژی و هیستومورفومتری تخمدان در گروه‌های آزمایش نشان داد میانگین تعداد فولیکول‌های سالم در گروه‌های کنترل صرعی (CP) در مقایسه با گروه کنترل سالم (C)، کاهش معنی‌داری یافته است، درحالی‌که در موش‌های صرعی تیمارشده با زنجبیل و لاموتریژین (LPG100) در مقایسه با گروه کنترل صرعی (CP)، به‌طور معنی‌داری افزایش نشان داد (جدول شماره ۱).

جدول شماره ۱: تأثیر پنتیلن تترازول - لاموتریژین و عصاره هیدروالکلی زنجبیل بر انواع فولیکول‌های سالم تخمدانی در گروه‌های آزمایشی مورد مطالعه

گروه‌ها	کنترل سالم	کنترل لاموتریژین	کنترل صرعی	صرعی تیمارشده با لاموتریژین	صرعی تیمارشده با لاموتریژین و زنجبیل	صرعی تیمارشده با زنجبیل
فولیکول‌های مقدماتی و اولیه	^{a}۲۵۲/۷±۳۸/۲	^{A}۲۱۷/۷±۱۶/۷۷	^{b}۱۷۷/۳±۲۳/۱	^{c}۱۹۸/۱۲±۳۲/۶	^{a}۲۴۶/۶۲±۲۵/۸۷	^{d}۱۸۹/۲±۱۹/۳
تعداد فولیکول‌های ثانویه	^{a}۲۷/۱۲±۱/۱۲	^{B}۱۰/۵±۰/۵	^{b}۱۵/۱۲±۰/۸۷	^{c}۲۱/۲۵±۰/۲۵	^{c}۲۳/۸۷±۰/۸۷	^{b}۱۸±۰/۶۲
تعداد فولیکول‌های ثالث	^{a}۱۷/۷۲±۱/۲۲	^{b}۶/۲۵±۰/۷۵	^{b}۵/۱۲±۱/۱۲	^{c}۱۰/۷۵±۰/۷۵	^{c}۱۱±۱	^{b}۶/۲۵±۱/۲۵
تعداد فولیکول‌های بالغ	^{a}۱۲/۵±۱	^{b}۵/۱۲±۱/۲۵	^{b}۴±۰/۷۵	^{b}۵/۵±۰/۵	^{c}۸±۰/۲۵	^{b}۵/۲۵±۰/۷۵

اعداد با حروف غیریکسان در هر ردیف دارای اختلاف معنی‌داری در سطح p<۰/۰۵ می‌باشند. گروه کنترل سالم (C)، گروه کنترل لاموتریژین (CL)، گروه کنترل صرعی (CP)، گروه صرعی تیمارشده با لاموتریژین (LP)، گروه صرعی تیمارشده با لاموتریژین و زنجبیل (LPG100)، گروه صرعی تیمارشده با زنجبیل (PG100).

میانگین فولیکول‌های آترتیک و کیستیک در گروه کنترل صرعی (CP) در مقایسه با گروه کنترل (C)، افزایش معنی‌داری (p<۰/۰۵) یافت، درحالی‌که در گروه صرعی تحت درمان با لاموتریژین و زنجبیل (LPG100) در مقایسه با گروه کنترل صرعی، کاهش معنی‌داری (p<۰/۰۵) نشان داد.

میانگین پراکندگی جسم زرد در گروه کنترل صرعی (CP) در مقایسه با گروه کنترل (C)، کاهش معنی‌داری (p<۰/۰۵) یافت، درحالی‌که در گروه صرعی تحت درمان با لاموتریژین یا زنجبیل در مقایسه با گروه کنترل صرعی، افزایش معنی‌داری (p<۰/۰۵) نشان داد (جدول شماره ۲).

جدول شماره ۲: تأثیر پنتیلن تترازول- لاموتریژین و عصاره هیدروالکلی زنجبیل بر انواع فولیکول‌های آترتیک، کیستیک و پراکندگی جسم زرد در گروه‌های آزمایشی مورد مطالعه

گروه‌ها	کنترل سالم	کنترل لاموتریژین	کنترل صرعی	صرعی تیمارشده با لاموتریژین	صرعی تیمارشده با لاموتریژین و زنجبیل	صرعی تیمارشده با زنجبیل
تعداد فولیکول‌های آترتیک مقدماتی و اولیه	^{a}۳/۲۵±۰/۵	^{b}۸/۱۲±۰/۳۷	^{c}۱۰/۷۵±۰/۷۵	^{b}۷/۵±۰/۲۵	^{a}۴/۲۵±۰/۷۵	^{b}۶/۷۵±۰/۲۵
تعداد فولیکول‌های آترتیک ثانویه	^{a}۵±۱	^{b}۱۰/۵±۱/۵	^{c}۱۳±۲	^{d}۸/۱۲±۰/۸۷	^{a}۵/۷۵±۱	^{d}۷/۷۵±۰/۶۲
تعداد فولیکول‌های آترتیک ثالث	^{a}۷/۲۵±۱/۲۵	^{b}۱۲/۲±۰/۱۲	^{c}۱۴/۵±۰/۵	^{d}۱۰±۱	^{a}۷/۵±۰/۵	^{d}۸/۷۵±۱
تعداد فولیکول‌های آترتیک بالغ	^{a}۱/۵±۰/۵	^{b}۶/۱۲±۰/۸۷	^{b}۷/۰۲±۰/۷۲	^{b}۶±۰/۷۵	^{a}۲/۱۲±۰/۸۷	^{c}۴/۱۲±۰/۱۲
تعداد فولیکول‌های کیستیک	^{a}۲/۳۷±۱/۳۷	^{b}۷/۷۵±۱/۷۵	^{c}۱۶/۱±۱/۳۷	^{b}۹/۲۵±۱/۲۵	^{b}۶/۲۵±۱/۲۵	^{b}۶/۱۲±۱/۳۷
جسم زرد	^{a}۱۱/۳۷±۲/۳۷	^{b}۶±۰/۲۵	^{b}۵/۲۵±۱/۲۵	^{c}۷/۸۷±۰/۱۲	^{a}۱۰/۵±۱/۸۷	^{c}۷/۲۵±۲/۲۵

اعداد با حروف غیریکسان در هر ردیف دارای اختلاف معنی‌داری در سطح p<۰/۰۵ می‌باشند. گروه کنترل سالم (C)، گروه کنترل لاموتریژین (CL)، گروه کنترل صرعی (CP)، گروه صرعی تیمارشده با لاموتریژین (LP)، گروه صرعی تیمارشده با لاموتریژین و زنجبیل (LPG100)، گروه صرعی تیمارشده با زنجبیل (PG100).

بررسی هورمونی نشان داد میزان هورمون استروژن در گروه کنترل صرعی (CP) در مقایسه با گروه کنترل سالم (C)، به‌طور معنی‌داری (p<۰/۰۵) افزایش یافته است، درحالی‌که در موش‌های صرعی تیمارشده با لاموتریژین (LP) یا زنجبیل و لاموتریژین (LPG100) در مقایسه با گروه کنترل صرعی، به‌طور معنی‌داری (p<۰/۰۵) کاهش نشان داد (جدول شماره ۱).

میانگین هورمون پروژسترون در گروه کنترل صرعی (CP) در مقایسه با گروه کنترل (C)، کاهش معنی‌داری (p<۰/۰۵) یافت؛ درحالی‌که در گروه صرعی تیمارشده با لاموتریژین و زنجبیل (LPG100)، به‌طور معنی‌داری (p<۰/۰۵) افزایش نشان داد (جدول شماره ۳).

جدول شماره ۳: تأثیر پنتیلن تترازول- لاموتریژین و عصاره هیدروالکلی زنجبیل بر میزان تغییرات استروژن و پروژسترون در گروه‌های آزمایشی مورد مطالعه

گروه‌ها	کنترل سالم	کنترل لاموتریژین	کنترل صرعی	صرعی تیمارشده با لاموتریژین	صرعی تیمارشده با لاموتریژین و زنجبیل	صرعی تیمارشده با زنجبیل
استروژن (پیکوگرم برمیلی‌لیتر)	^{a}۴۳/۱۲±۱/۶۲	^{b}۵۰/۱±۰/۱۲	^{c}۹۲/۸۱±۲/۸۱	^{d}۱۹/۲۲±۱/۲۲	^{a}۴۲/۹۷±۱/۹۷	^{f}۷۸/۷۰±۱/۷۵
پروژسترون (نانومول برلیتر)	^{a}۳۵/۲۸±۲/۵۲	^{b}۲۱/۲±۲/۹۳	^{b}۲۰/۲±۱/۴۵	^{b}۲۴/۶±۲/۱۰	^{a}۳۳/۹±۲/۸	^{a}۲۷/۴۷±۲/۵۳

اعداد با حروف غیریکسان در هر ردیف دارای اختلاف معنی‌داری در سطح p<۰/۰۵ می‌باشند. گروه کنترل سالم (C)، گروه کنترل لاموتریژین (CL)، گروه کنترل صرعی (CP)، گروه صرعی تیمارشده با لاموتریژین (LP)، گروه صرعی تیمارشده با لاموتریژین و زنجبیل (LPG100)، گروه صرعی تیمارشده با زنجبیل (PG100).

در مطالعه هیستومورفومتری رحم، ضخامت آندومتر رحمی در گروه کنترل صرعی (CP) در مقایسه با گروه کنترل، کاهش معنی‌داری یافت و در گروه صرعی تحت درمان با لاموتریژین و زنجبیل (LPG100) در مقایسه با گروه کنترل صرعی، افزایش معنی‌داری مشاهده گردید. ضخامت اپی‌تلیوم و میومتر شاخ‌رحمی در گروه کنترل صرعی (CP) نسبت به گروه کنترل، افزایش معنی‌داری یافت، درحالی‌که در گروه صرعی درمان‌شده با لاموتریژین و زنجبیل (LPG100) در مقایسه با گروه کنترل صرعی(CP)، کاهش معنی‌داری نشان داد (جدول شماره ۴).

جدول شماره ٤: تأثیر پنتیلن تترازول - لاموتریژین و عصاره هیدروالکلی زنجبیل بر شاخص‌های بافتی رحم در گروه‌های آزمایشی مورد مطالعه

گروه‌ها	کنترل سالم	کنترل لاموتریژین	کنترل صرعی	صرعی تیمارشده با لاموتریژین	صرعی تیمارشده با لاموتریژین و زنجبیل	صرعی تیمارشده با زنجبیل
ضخامت آندومتر (میکرومتر)	^{a}۳۷۶/۵±۱/۵	^{b}۲۸۳±۱	^{c}۱۷۱/۵±۱/۵	^{d}۲۷۲/۵±۲/۵	^{a}۳۷۳±۲	^{e}۲۲۲/۵±۲/۵
ضخامت اپی‌تلیوم (میکرومتر)	^{a}۱۳±۲۱/۸۷	^{b}۱۷/۰۷±۱۸/۳۳	^{c}۲۵/۷۵±۲۴/۷۵	^{a}۱۵/۰۳±۲۰/۰۶	^{a}۱۴/۰۶±۱۵/۰۶	^{a}۱۵/۵±۲۰/۶
ضخامت میومتر (میکرومتر)	^{a}۴۵۲/۵±۸۲/۷۵	^{a}۴۷۰/۶±۸۲/۶۷	^{b}۶۲۰/۳۸±۸۰/۱	^{a}۵۰۷/۳۴±۱۰۱/۸	^{a}۴۶۰±۸۰/۲۴	^{a}۴۸۲/۴۶±۵۱
غدد در واحد سطح (میلی‌مترمربع)	^{a}۹/۸۷±۳/۱۲	^{b}۵/۵±۳	^{b}۴/۵±۳/۶۵	^{a}۶/۷۵±۱/۷۵	^{a}۸/۵۷±۵/۵۷	^{a}۷/۱±۵/۱۲

اعداد با حروف غیریکسان در هر ردیف دارای اختلاف معنی‌داری در سطح p<۰/۰۵ می‌باشند. گروه کنترل سالم (C)، گروه کنترل لاموتریژین (CL)، گروه کنترل صرعی (CP)، گروه صرعی تیمارشده با لاموتریژین (LP)، گروه صرعی تیمارشده با لاموتریژین و زنجبیل (LPG100)، گروه صرعی تیمارشده با زنجبیل (PG100).

بحث

صرع دارای عواقب فیزیولوژیک گسترده‌ای است که باعث به‌وجودآمدن تشنج و استفاده از داروهای ضدتشنج می‌شود. توسعه صرع از لوب تمپورال میانی باعث اختلال در تنظیم هیپوتالاموس و ترشح هورمون‌ها از هیپوفیز شده و در نتیجه باعث تغییر غدد جنسی و کاهش باروری در این بیماران می‌شود. از طرفی، عوارض جانبی داروهای ضدصرع نیز باعث تغییر عملکرد غدد درون‌ریز در زنان مبتلا به صرع شده که منجر به اختلالات باروری در این افراد می‌شود (۹). مکانیسم دقیق عوارض جانبی داروهای ضدصرع شناخته‌شده نیست، ولی احتمال می‌رود سیتوکروم P450 و ایزوآنزیم 3A4 باعث متابولیزه داروهای صرعی و در نتیجه افزایش تستوسترون آزاد شوند و افزایش تستوسترون نیز با اختلال عملکرد جنسی همراه است (۲۵). تغییرات ایجادشده توسط صرع شامل اختلالات غدددرون‌ریز، به‌ویژه تأثیر بر روی سیستم تولیدمثلی می‌باشد. تحقیقات اخیر نشان داده است زنان مبتلا به صرع اغلب در معرض مشکلات تولیدمثلی همچون اختلال در محور هیپوتالاموس - هیپوفیز، چرخه قاعدگی نامنظم، چرخه بدون تخمک‌گذاری، یائسگی زودرس و نارسایی زودرس تخمدان قرار دارند (۲۶). صرع به‌عنوان اختلال عصبی مزمن می‌تواند گونه‌های فعال اکسیژن و تولید سوپراکسید را افزایش دهد (۲۸،۲۷). درپی کیندلینگ شیمیایی با پنتیلن تترازول، میزان رادیکال‌های آزاد افزایش و آسیب اکسیداتیو و تولید رادیکال‌های آزاد، به‌خصوص گونه‌های رادیکال فعال NO ناشی از مسمومیت تحریکی گلوتامات سبب آسیب سلول‌های عصبی مغز می‌شود (۲۹). Mark معتقد بود رادیکال‌های آزادشده به‌وسیله داروهای ضدصرع از جمله LTG دارای اثرات سمی برای فرد مصرف‌کننده است. وی نشان داد مصرف این دارو موجب

آزاد می‌شود که به‌عنوان دهنده الکترون عمل کرده و برای تکمیل الکترون‌های حلقه خارجی خود به پروتئین‌ها و لیپوپروتئین‌های غشای سلولی متصل و در نتیجه اثر سیتوتوکسیک ایجاد می‌کند (۳۰). در تحقیق حاضر مشاهده گردید فرآیند آترزی در تعداد زیادی از فولیکول‌های درحال رشد به‌صورت نکروز در سلول‌های گرانولوزا و تحلیل سلول‌های کومولوس صورت می‌گیرد (شکل شماره ۱).

همچنین در موش‌های صرعی‌شده با پنتیلن تترازول، به دلیل ایجاد رادیکال‌های آزاد اکسیژنی و تولید آنزیم‌های استرس اکسیداتیو و آسیب فولیکول‌های سالم، تعداد فولیکول‌های کیستیک وآترتیک در مقایسه باگروه کنترل، افزایش معنی‌داری در سطح $p<۰/۰۵$ نشان داد (شکل شماره ۱).

Betts و همکاران در تحقیقی به این نتیجه رسیدند که زنان مصروع، به‌طور مشخص بیشتر مبتلا به تخمدان پلی‌کیستیک (pco) می‌شوند (۳۱). برخی از محققین حتی پیشنهاد کردند pcos یک نوع از نوروپاتی یا صرع است (۳۲).

Pan و همکاران در بررسی کیندلینگ آمیگدال بر روی چرخه استروس و مورفولوژی تخمدان موش ماده (SD) گزارش کردند کیندلینگ باعث اختلال در چرخه استروس، بزرگ‌شدن تخمدان، تشکیل کیست‌های تخمدانی متعدد، آپوپتوز سلول‌های گرانولوزا در فولیکول‌های در حال رشد و تکثیر سلول‌های تک در فولیکول‌ها می‌شود. افزایش فولیکول‌های پره‌آنترال وآترتیک در گروه کیندلینگ با تشکیل کیست در تخمدان که شبیه به ویژگی‌های پاتولوژی pcos و عامل اصلی بزرگ شدن تخمدان در موش‌های کیندل بود گزارش شده است. Pan گزارش کرد تعداد فولیکول‌های آنترال در گروه کیندلینگ، به‌طور معنی‌دار کاهش می‌یابد و فولیکول‌ها قبل از اینکه آنترال شوند آترتیک‌شده یا در فاز آنترال متوقف می‌شوند (۳۳). Roste و همکاران در مطالعه‌ای‌که بر روی مورفولوژی گنادها داشتند گزارش کردند در موش‌های دریافت‌کننده لاموتریژین، آتروفی بیضه‌ها قابل‌مشاهده است (۳۴). Jouko و همکاران نیز پس از بررسی اثرات والپروات بر روی تخمدان، به مدت یک‌سال، لاموتریژین را جایگزین والپروات کردند تا اثرات لاموتریژین را بر روی تعداد کیست‌های تخمدانی مطالعه کنند.

آنها در نتایج خود گزارش کردند تعداد کیست‌های تخمدانی پس از جایگزینی والپروات با لاموتریژین کاهش می‌یابد (۳۵). در تحقیق حاضر مشاهده گردید در موش‌های تیمارشده با لاموتریژین، تعداد فولیکول‌های آترتیک و کیست تخمدانی، کمتر از گروه صرعی بوده است (شکل شماره ۱). زنجبیل حاوی ترکیباتی از قبیل شوگااول، جینجرول و سزکویی‌ترپن است که آنتی‌اکسیدان بوده و موجب مهار متابولیت‌های فعال و حذف رادیکال‌های آزاد از بدن می‌شود (۱۴،۱۳). دیگر ترکیبات آنتی‌اکسیدانی گیاه زنجبیل شامل: سلنیوم، ویتامین‌های A، B، C، E، فلاونوئیدها و گلوتاتیون است (۳۶،۱۲). حضور مواد آنتی‌اکسیدانی برای بلوغ، کیفیت اووسیت و تولیدمثل پستانداران ضروری است (۳۸،۳۷). تحقیقات Yang (سال ۲۰۰۶) نشان داد ویتامین‌های B، C، E بر روند اسپرماتوژنز و کاهش اثرات سمّی کادمیم بر روی بافت بیضه مفید واقع شده‌اند (۱۲).

تحقیقات Baker نیز نشان داد تیمار موش‌ها با زنجبیل باعث افزایش تعداد اسپرم در بیضه‌ها و تخمک بالغ در تخمدان، همچنین افزایش درصد وقوع لقاح می‌شود (۳۷). در مطالعه حاضر میزان لقاح و استحصال تخمک در موش‌های تیمارشده با زنجبیل، به‌طور معنی‌داری افزایش یافت. همچنین میانگین فولیکول‌های بالغ در موش‌های صرعی تیمارشده با لاموتریژین و زنجبیل (توأم) افزایش معنی‌داری در مقایسه با گروه صرعی داشت (شکل و جدول شماره ۱). در تحقیق حاضر ارتفاع سلول‌های پوششی در گروه کنترل صرعی در مقایسه با گروه کنترل، به‌طور معنی‌داری هم‌راستا با افزایش میزان استروژن، افزایش نشان داد، درحالی‌که در موش‌های صرعی تیمارشده با لاموتریژین با کاهش میزان استروژن سرمی، ارتفاع سلول‌های اپی‌تلیالی، کاهش معنی‌داری در مقایسه با گروه کنترل صرعی داشت (شکل و جدول شماره ۲).

محققین نشان داده‌اند استرادیول و انسولین باعث تکثیر بافت پوششی آندومتر رحم می‌شوند (۳۹). گیرنده‌های استروژن بر روی اپی‌تلیوم، استروما و میومتر رحمی وجود دارند. استرادیول از طریق تأثیر بر روی این گیرنده‌ها که در بافت پوششی و یا گیرنده‌های استروما قرار دارند باعث تکثیر بافت پوششی می‌گردد (۴۰). می‌توان چنین اثبات کرد که افزایش ارتفاع سلول‌های بافت پوششی در رحم می‌تواند زمینه‌ساز سرطان آندومتر باشد (۳۹).

گزارش شده است تجویز خوراکی عصاره آبی زنجبیل در موش، اثر مهاری بر تومور تخمدان داشته است (۴۱) و موجب آپوپتوزیس در سلول‌های سرطان تخمدان در موش می‌شود (۴۲). در مطالعه حاضر، در موش‌های تیمارشده با زنجبیل نیز با توجه به خاصیت ضدتوموری زنجبیل و با کاهش میزان استروژن نسبت به گروه کنترل صرعی، ارتفاع سلول‌های پوششی کاهش یافت که مشابه گروه کنترل نرمال بود (شکل شماره ۲).

گیرنده‌های استرادیول در لایه میومتر نیز وجود دارد استرادیول با افزایش تقسیمات سلولی باعث افزایش ضخامت میومتر در این گروه می‌شود. نتایج حاصل از تحقیق حاضر نشان داد ضخامت لایه میومتر درگروه صرعی، هم‌راستا با افزایش استروژن، به‌طور معنی‌داری افزایش می‌یابد. همچنین در این مطالعه ضخامت لایه میومتر رحم درگروه‌های تیمارشده با زنجبیل نسبت به گروه صرعی کاهش نشان داد. باوجود تأثیر زنجبیل در کاهش استروژن نسبت به گروه کنترل صرعی، علت کاهش ضخامت لایه میومتر کاملاً قابل‌توجیه است (شکل شماره ۲ و جدول شماره ۳).

در تحقیق حاضر ضخامت آندومتر در گروه صرعی با توجه به کاهش میزان پروژسترون، نسبت به گروه کنترل، کاهش معنی‌داری یافت (شکل شماره ۲ و جدول شماره ۳)، و زنجبیل، پروژسترون در گروه‌های تیمارشده را افزایش داد که این افزایش ناشی از افزایش جسم زرد در این گروه‌ها می‌باشد و همین علت نیز می‌تواند افزایش ضخامت آندومتر رحم و پراکندگی غدد شاخ رحمی را در گروه‌های تیمارشده با زنجبیل توجیه کند (شکل شماره ۲ و جدول شماره ۴). Omar Abu Baker نشان داد زنجبیل دارای اثرات بهبوددهندگی در بافت تخمدان و رحم سیستم تولیدمثلی موش ماده (آلبینو) است و باعث افزایش مخاط آندومتر و غدد موجود در شاخ رحم می‌شود (۳۷). بنابراین، می‌توان نتیجه گرفت استروژن باعث رشد و تکثیر در رحم می‌گردد. باوجود اینکه استروژن موجب تکثیر سلولی مضاعف در آندومتر می‌شود، پروژسترون نیز موجب تورم قابل‌ملاحظه و بروز فاز ترشحی در آندومتر می‌گردد، به‌طوری‌که ضخامت آندومتر در مرحله ترشحی (زمان افزایش پروژسترون) در انسان تقریباً دو برابر می‌شود.

نتیجه‌گیری

نتایج حاصل از تحقیق حاضر نشان داد در گروه‌های صرعی تیمارشده با عصاره هیدروالکلی زنجبیل همه فاکتورهای تولیدمثلی بهبود می‌یابند که علت آن را می‌توان به ترکیبات موجود در زنجبیل و خواص آنتی‌اکسیدانی و ضددیابتی و... آن نسبت داد.

تشکر و قدردانی

این پژوهش در قالب پایان‌نامه کارشناسی ارشد در دانشگاه ارومیه به انجام رسید. از تمامی کسانی‌که ما را در انجام این طرح یاری نمودند کمال تشکر و قدردانی را داریم.

References:

1. Ettinger AB. Structural causes of epilepsy, tumors, cysts, stroke and vascular malformations. Neurol Clin 1994;12(1):41-56.
2. Iasemidis LD. Epileptic seizure prediction and control. IEEE Trans Biomed Eng 2003;50(5):549-58.
3. McNamara RK, Kirkby RD, dePape GE, Skelton RW, Corcoran ME. Differential effects of kindling and kindled seizures on place learning in the Morris water maze. Hippocampus 1993;3(2):149-52.
4. Rasgon N. The relationship between polycystic ovary syndrome and antiepileptic drugs: A review of the evidence. J Clin Psychopharmacol 2004;24(3):322-34.
5. Nappi C, Meo R, Di Carlo C, Estraneo A, Bilo L. Reduced fertility and neuroendocrine dysfunction in women with epilepsy. Gynecol Endocrinol 1994;8(2):133-45.
6. Richens A. Safety of lamotrigine. Epilepsia1994;35(Suppl 5):S37-40.

7. Cunnigton M, Tennis P. Lamotrigine and a risk of malformations in pregnancy. Neurology 2005;64(6):955-60.

8. Katzung BG, Masters SB, Trevor AJ. Basic and clinical pharmacology. 7thed. New York: Mc Grow Hill; 1998. p. 386-408.

9. Isojarvi JI,Tauboll E, Herzog A. Effect of antiepileptic drugs on reproductive endocrine function in individuals with antiepileptic. CNS Drugs 2005;19(3):207-23.

10. Evans WC. Treas and Evans pharmacognosy. 15th ed. London: W.B. Saunders 2002; 369-70.

11. Yanga CY, Chaob PDL, Houc YC, Tsaib SY,Wend KC, Hsiu SL. Marked decrease of cyclosporin bioavailability caused by coadministration of ginkgo and onion in rats. Food Chem Toxicol 2006;44(9):1572-8.

12. Yang HS, Han DK, Kim JR, Sim JC. Effects of alpha-tocopherol on cadmium-induced toxicity in rat testis and spermatogenesis. J Korean Med Sci 2006;21(3):445-51.

13. Krishna P, Polasa K, Kota N. Alterations in antioxidant status of rats following intake of ginger through diet. Science Direct 2007;106(3):991-996.

14. Nigam N, Bhui K, Prasad S, George J, Shukla Y. Gingerol induces reactive oxygen species regulated mitochondrial cell death pathway in human epidermoid carcinoma A431 cells. Chem Biol Interact 2009;181(1):77-84.

15. Pan MH, Hsieh MC, Kuo JM, Lai CS, Wu H, Sang S, et al. 6-Shogaol induces apoptosis in human colorectal carcinoma cells via ROS production, caspase activation, and GADD 153 expression. Mol Nutr Food Res 2008;52(5):527-37.

16. Altman RD, Marcussen KC. Effects of a ginger extract on knee pain in patients with osteoarthritis. Arthritis-Rheum 2001;44(11):2531-8.

17. Zargari A. Medicinal Plants. 4thed. Tehran: Tehran Univ Press; 1999. [Text in Persian]

18. Mir Heydar SH. Herbal application in preventing and treatment of disease. Tehran: Daftare- Nashre- Farhag Eslami; 2013. [Text in Persian]

19. Al-Achi A. A current look at Ginger use. U. S. Pharmacist 2001;9:HS13-HS18.

20. Palizvan MR, Jand Y. Effect of critical time window on development of pentylenetetrazole kindling in wistar rats. J Arak Univ Med Sci 2008;11(3):21-8. [Full Text in Persian]

21. Ajith TA, Hema U, Aswathy MS. Zingiber officinale Roscoe prevents acetaminophen-induced acute hepatotoxicity by enhancing hepatic antioxidant Status. Food Chem Toxicol 2007;45(11):2267-72.

22. Ahmed M, Attyah H, Sajida H, Ismail. Protective effect of ginger extract against cisplatin-induced hepatotoxicity and cardiotoxicity in Rats. Iraqi J Pharm Sci 2012;21(1):1-7.

23. Rehm S, Dinesh S, Ann J, Williams M. Estrous cycle-dependent histology and review of sex steroid receptor expression in dog reproductive tissue and mammary gland and associated hormone levels. Dev Rep Toxicol 2007;80(3):223-45.

24. Pedersen T, Peters H. Proposal for a classification of oocytes and follicles in the mouse ovary. J Reprod Fertil 1968;17(3):555-7.

25. Harden CL. Sexual dysfunction in women with epilepsy. Seizure 2008;17(2):131-5.

26. Rasgon N. The relationship between polycystic ovary syndrome and antiepileptic drugs: A review of the evidence. J Clin Psychopharmacol 2004;24(3):322-34.

27. Omrani A, Ghadami MR, Fathi N, Tahmasebian M, Fatholahi Y, Touhidi A. Naloxane improve impairment of spatial performance induced by pentenyletetrazol kindeling in rats. Neuroscience 2007;145(3):824-31.

28. Mason CR, Cooper RM. A permanent change in convulsive threshold in normal and braindamaged rats with repeated small doses of pentylenetetrazol. Epilepsia 1972;13(5):663-74.

29. Kutluhan S, Naziroğlu M, Celik O, Yilmaz M. Effects of selenium and to piramate on lipid peroxidation and antioxidant vitamin levels in blood of pentylentetrazol-induced epileptic rats. Biol Trace Elem Res 2009;129(1-3):181-9.

30. Mark S, Yerby MS, Kaplan P, Tran T. Risks and management of pregnancy in women with epilepsy. Cleve Clin J Med 2004;71 Suppl 2:S25-37.

31. Betts T, Yarrow H, Dutton N, Greenhill L, Rolfe TA. A Study of anticonvulsant medication on ovarian function in a group of women with epilepsy who have only ever taken one anticonvulsant compared with a group of women without epilepsy. Seizure 2003;12(6):323-9.

32. Harden CL. Polycystic ovaries and polycystic ovary syndrome in epilepsy: Evidence for neurogonadal disease. Epilepsy Curr 2005;5(4):142–6.

33. Pan J, Zhang L, Wang F, Liu D, Sun T. Amigdala kindling alters estrus cycle and ovarian morphology in the rat. Int J Sci 2013;2(11):12-21.

34. Roste LS, Tauboll E, Isojarvi HI, Berner A. Gonadal morphology and sex hormones in male and female wistar rats after long-term lamotrigine treatment. Seizure 2003;12(8):621-7.

35. Jouko IT, Isoj ärvi, Johanna R, Vilho V, Mikael K, Knip M, et al. Valproate, lamotrigine, and insulin-mediated risks in women with epilepsy. Ann Neurol 1998;43(4):446-51.

36. Amin A, Hamza AA. Effects of Rosell and ginger on cisplatin- induced reproductive toxicity in rats. Asian J Androl 2006;8(5):607-12.

37. Omaar Abu Baker S. Effect of ginger on the histological structure of some organs of female rats and their embryos during pregnancy .Life Sci J 2013;10(2):1225-33.

38. Kamtchouing P, Mbongue Fandio GY, Dimo T, Jatsa HB. Evaluation of androgenic activity of Zingiber officinale and pentadiplandra brazzeana in male rats. Asian J Androl 2002;4(4):299-301.

39. Pierro E, Minici F, Alesiani O, Miceli F, Proto C, Screpanti I, et al. Stromal-epithelial interactions modulate estrogen responsiveness in normal human endometrium. Biol Reprod 2001;64(3):831-8.

40. Winuthayanon W, Hewitt SC, Orvis GD, Behringer RR, Korach KS. Uterine epithelial estrogen receptor α is dispensable for proliferation but essential for complete biological and biochemical responses. Proc Natl Acad Sci USA 2010;107(45):19272-7.

41. Nagasawa H, Watanabe K, Inatomi H. Effects of bitter melon (Momordica charantia l.) or ginger rhizome (Zingiber o_finale rosc) on spontaneous mammary tumorigenesis in SHN mice. Am J Chin Med 2002;30(2-3):195-205.

42. Rhode JM, Huang J, Fogoros S, Tan L, Zick S, Liu JR. Ginger induces apoptosis and autophagocytosis in ovarian cancer cells. Proc Am Assoc Cancer Res 2006;47.